

ПРАКТИЧЕСКИЕ РЕКОМЕНДАЦИИ ПО ЛЕКАРСТВЕННОМУ ЛЕЧЕНИЮ РАКА ОБОДОЧНОЙ КИШКИ И РЕКТОСИГМОИДНОГО СОЕДИНЕНИЯ

Коллектив авторов: Федянин М.Ю., Ачкасов С.И., Болотина Л.В., Гладков О.А., Глебовская В.В., Гордеев С.С., Карачун А.М., Козлов Н.А., Любченко Л.Н., Малихова О.А., Мамедли З.З., Медведева Б.М., Обухова О.А., Петров А.С., Подлужный Д.В., Проценко С.А., Рыжков А.Д., Рыков И.В., Сидоров Д.В., Трякин А.А., Цуканов А.С., Шелыгин Ю.А.

DOI: 10.18027/2224-5057-2020-10-3s2-22

Ключевые слова: рак ободочной кишки и ректосигмоидного соединения, химиотерапия, таргетная терапия, метастазэктомия

1. КЛАССИФИКАЦИЯ И ОПРЕДЕЛЕНИЕ СТАДИИ

Международная гистологическая классификация (ВОЗ, 2019)

Эпителиальные опухоли

- I. Доброкачественные опухоли
 - a. 8211/0 Тубулярная аденома
 - b. 8261/0 Ворсинчатая аденома
 - c. 8263/0 Тубулярно-ворсинчатая аденома
 - d. 8220/0 Аденоматозный полип
 - e. 8213/0 Зубчатая дисплазия
- II. Интраэпителиальная неоплазия (дисплазия), связанная с хроническими воспалительными заболеваниями кишечника
 - a. 8148/2 Железистая интраэпителиальная неоплазия высокой степени
 - b. 8148/0 Железистая интраэпителиальная неоплазия низкой степени
- III. Рак
 - a. 8140/3 Аденокарцинома БДУ¹
 - b. 8213/3 Зубчатая аденокарцинома²
 - c. 8262/3 Аденомоподобная аденокарцинома³

¹ Аденокарцинома кишечного типа, без дополнительного уточнения. По степени дифференцировки (и соответствующей степени злокачественности) опухоли делятся на высокодифференцированные/G1 (96–100% эпителиальных элементов инвазивной опухоли представлены железистыми структурами), умеренно-дифференцированные/G2 (50–95% эпителиальных элементов инвазивной опухоли представлены железистыми структурами), низкодифференцированные/G3 (0–49% эпителиальных элементов инвазивной опухоли представлены железистыми структурами).

² При правосторонней локализации опухоль часто ассоциирована с MSI-H.

³ Нозологическая единица впервые введена комитетом IARC/WHO в МКБ-О в 2019 г.

Цитирование: Федянин М.Ю., Гладков О.А., Гордеев С.С., Рыков И.В., Трякин А.А. и соавт. Практические рекомендации по лекарственному лечению рака ободочной кишки и ректосигмоидного соединения. Злокачественные опухоли: Практические рекомендации RUSSCO #3s2, 2020 (том 10).22

- d. 8265/3 Микропапиллярная аденокарцинома
- e. 8480/3 Муцинозная (слизистая) аденокарцинома¹
- f. 8490/3 Рак с диффузным типом роста²
- g. 8490/3 Перстневидно-клеточный рак³
- h. 8560/3 Железисто-плоскоклеточный рак
- i. 8510/3 Медуллярный рак⁴
- j. 8220/3 Недифференцированный рак БДУ⁵
- k. 8033/3 Рак с саркоматоидным компонентом⁶
- l. 8240/3 Нейроэндокринная опухоль БДУ
- m. 8240/3 Нейроэндокринная опухоль G1
- n. 8249/3 Нейроэндокринная опухоль G2
- o. 8249/3 Нейроэндокринная опухоль G3
- p. 8246/3 Нейроэндокринный рак БДУ⁷
- q. 8041/3 Мелкоклеточный рак
- г. 8013/3 Крупноклеточный нейроэндокринный рак
- s. 8154/3 Смешанное нейроэндокринно-ненейроэндокринное новообразование⁸

Согласно Классификации ВОЗ (2019 г.) гистологическая градация аденокарциномы / рака (исключая нейроэндокринные новообразования) толстой кишки:

- становится 2-ступенчатой вместо ранее используемой 4-ступенчатой: низкая степень злокачественности (включает карциномы G1–G2), высокая степень злокачественности (включает карциномы G3–G4);
- основана на подсчете доли железистых структур в инвазивной опухоли (с игнорированием мелких кластеров и отдельных клеток инвазивного фронта);

¹ Диагноз устанавливается, если >50% объема опухоли представлено внеклеточной слизью, допустимо наличие перстневидно-клеточных элементов (<50% всех клеток инвазивной опухоли). Оценка степени дифференцировки аналогична таковой при типичной аденокарциноме. При правосторонней локализации опухоль часто ассоциирована с MSI-H.

² Опухоль всегда соответствует G3.

³ Диагноз устанавливается, если >50% клеток опухоли представлены перстневидно-клеточными элементами. Опухоль всегда соответствует G3. При правосторонней локализации опухоль часто ассоциирована с MSI-H.

⁴ Опухоль всегда соответствует G3. При правосторонней локализации опухоль часто ассоциирована с MSI-H.

⁵ Является диагнозом исключения; устанавливается только по результатам дополнительных исследований (ИГХ, электронной микроскопии); соответствует G4.

⁶ Нозологическая единица впервые введена комитетом IARC/WHO в МКБ-О в 2019 г. Является диагнозом исключения, соответствует G3–G4.

⁷ Диагноз устанавливается только по результатам по результатам дополнительных исследований (ИГХ, электронной микроскопии); всегда соответствует G3.

⁸ Диагноз устанавливается только по результатам дополнительных исследований: смешанное нейроэндокринно-ненейроэндокринное новообразование является диморфным раком, сочетающим компоненты аденокарциномы и нейроэндокринного рака/опухоли (доля любого компонента должна составлять не менее 30%).

- в случае неоднородного строения опухоли оценка осуществляется по наименее дифференцированному компоненту (с игнорированием мелких кластеров и отдельных клеток инвазивного фронта);
- в целях преимущества рекомендуется временно указывать оба показателя, например аденокарцинома низкой степени злокачественности (G2).

1.6. Стадирование

1.6.1. Стадирование рака ободочной кишки по системе TNM-8 (2017 г.)

Для рака ободочной и ректосигмоидного отдела толстой кишки используется единая классификация.

Символ T имеет следующие градации:

TX — недостаточно данных для оценки первичной опухоли.

Tis — преинвазивный рак (интраэпителиальная инвазия или инвазия собственной пластинки слизистой оболочки).

T1 — опухоль распространяется в подслизистый слой стенки кишки

T2 — опухоль распространяется на мышечный слой без прорастания в стенку кишки.

T3 — опухоль прорастает во все слои стенки кишки с распространением в жировую клетчатку без поражения соседних органов.

В отношении опухолей, расположенных в верхнеампулярном отделе прямой кишки и ректосигмоидном отделе ободочной кишки (покрытых брюшиной), символ T3 обозначает распространение до субсерозы (опухоли не прорастают в серозную оболочку).

T4 — опухоль прорастает в окружающие органы и ткани или серозную оболочку.

T4a — прорастание в висцеральную брюшину.

T4b — прорастание в другие органы и структуры.

Символ N указывает на наличие или отсутствие метастазов в регионарных лимфатических узлах

NX — недостаточно данных для оценки регионарных лимфатических узлов.

N0 — поражения регионарных лимфатических узлов нет.

N1 — метастазы в 1–3 (включительно) регионарных лимфатических узлах.

N1a — метастазы в 1 регионарном лимфатическом узле.

N1b — метастазы в 2–3 лимфатических узлах.

N1c — диссеминаты в брыжейке без поражения регионарных лимфатических узлов.

N2 — метастазы более чем в 3 регионарных лимфатических узлах.

N2a — поражены 4–6 лимфатических узлов.

N2b — поражены 7 и более лимфатических узлов.

Символ M характеризует наличие или отсутствие отдаленных метастазов.

M0 — отдаленных метастазов нет.

M1 — наличие отдаленных метастазов.

M1a — наличие отдаленных метастазов в 1 органе.

M1b — наличие отдаленных метастазов более чем в 1 органе.

M1c — метастазы по брюшине.

Группировка по стадиям представлена в таблице 1.

Таблица 1. Стадии рака толстой кишки

Стадия	T	N	M
0	is	0	0
I	1, 2	0	0
II	3, 4	0	0
IIA	3	0	0
IIB	4a	0	0
IIC	4b	0	0
III	Любая	1, 2	0
IIIA	1, 2	1	0
	1	2a	0
IIIB	3, 4a	1	0
	2, 3	2a	0
IIIC	4b	1, 2a, 2b	0
	4a	2a	0
	3, 4a	2b	0
IV	Любая	Любая	1
IVa	Любая	Любая	1a
IVb	Любая	Любая	1b
IVc	Любая	Любая	1c

Определение регионарных лимфатических узлов в зависимости от локализации опухоли представлено в табл. 2.

Таблица 2. Регионарные лимфатические узлы в зависимости от локализации первичной опухоли

Локализация опухоли	Регионарные лимфатические узлы
Аппендикулярный отросток	Вдоль а. ileocolica
Слепая кишка	Вдоль а. ileocolica, а. colica dextra
Восходящая ободочная кишка	Вдоль а. ileocolica, а. colica dextra, а. colica media
Печеночный изгиб ободочной кишки	Вдоль а. colica dextra, а. colica media
Поперечная ободочная кишка	Вдоль а. colica dextra, а. colica media, а. colica sinistra, а. mesenterica inferior

Локализация опухоли	Регионарные лимфатические узлы
Селезеночный изгиб ободочной кишки	Вдоль a. colica media, a. colica sinistra, a. mesenterica inferior
Нисходящая ободочная кишка	Вдоль a. colica sinistra, a. mesenterica inferior
Сигмовидная кишка	Вдоль aa. sigmoideae, a. colica sinistra, a. rectalis superior, a. mesenterica inferior

1.6.2. Стадирование по Kikuchi раннего рака ободочной кишки

При планировании местного иссечения рака ободочной кишки T1 предлагается детальное стадирование заболевания на основании данных МРТ и УЗ-колоноскопии по нижеследующим критериям.

T1sm1 — глубина инвазии подслизистого слоя до 1/3

T1sm2 — умеренная глубина инвазии подслизистого слоя — до 2/3

T1sm3 — полная инвазия опухолью всего подслизистого слоя.

Окончательное стадирование проводится по результатам гистологического исследования после удаления опухоли.

1.6.3. Стадирование по Haggitt малигнизированных полипов ободочной кишки

Для определения тактики лечения малигнизированных полипов ободочной кишки предлагается стадирование по результатам морфологического исследования.

Уровень 0 — отсутствие инвазивной карциномы

Уровень I — инвазия в «головку» полипа

Уровень II — инвазия в «шейку» полипа

Уровень III — инвазия в «ножку» полипа

Уровень IV — инвазия в «основание» полипа.

Уровни I–III соответствуют T1sm1, а уровень IV может соответствовать T1sm1–T1sm3.

2. ДИАГНОСТИКА

Диагноз рака ободочной кишки и ректосигмоидного соединения основывается на данных осмотра, результатах инструментальных методов обследования и патоморфологическом заключении.

2.1. Жалобы и анамнез

Необходимо проводить сбор жалоб и анамнеза у пациента с целью выявления факторов, которые могут повлиять на выбор тактики лечения. У 3–5% больных раком ободочной кишки развитие заболевания связано с наличием известных наследственных синдромов. Наиболее распространённые — син-

дром Линча, семейный аденоматоз толстой кишки и MutYH-ассоциированный полипоз. В связи с этим у всех больных колоректальным раком рекомендуется собрать семейный анамнез и проанализировать его на соответствие критериям Amsterdam II, Bethesda и критериев ГНЦК им. А. Н. Рыжих (приложение А).

2.2. Физикальное обследование

Рекомендуется тщательный физикальный осмотр, включающий пальцевое ректальное исследование, а также оценку нутритивного статуса.

2.3. Лабораторная диагностика

Рекомендуется выполнять: развернутые клинический и биохимический анализы крови, онкомаркер РЭА, исследование свёртывающей системы крови, анализ мочи.

2.4. Инструментальная диагностика

2.4.1. Тотальная колоноскопия с биопсией — наиболее информативный метод исследования при раке ободочной кишки, позволяющий непосредственно визуализировать опухоль, определить её размеры, локализацию и макроскопический тип, оценить угрозу осложнений (кровотечение, перфорация), а также получить материал для морфологического исследования. Для получения достаточного количества материала требуется выполнить несколько (3–5) биопсий стандартными эндоскопическими щипцами. План лечения не следует составлять до получения данных биопсии. При подслизистом инфильтративном росте опухоли возможен ложноотрицательный результат, что требует повторной глубокой биопсии. Чувствительность и специфичность метода возрастает при использовании современных технологий эндоскопической визуализации (увеличительной эндоскопии, узкоспектральной эндоскопии, хромоэндоскопии, флуоресцентной диагностики). Если тотальная колоноскопия не была выполнена на дооперационном этапе, ее необходимо провести в течение 3–6 мес. после резекции ободочной кишки. При выявлении полипов толстой кишки предпочтительно выполнять их удаление до плановой резекции ободочной кишки. При невозможности санации полипов до резекции кишки — должны быть задокументированы рекомендации по их удалению в течение 6 месяцев после операции.

2.4.2. Ирригоскопия или КТ-колонография при невозможности выполнения тотальной колоноскопии. В 4–5% случаев встречаются синхронные образования, которые могут быть пропущены при пальпаторной ревизии на операции. Поэтому полное обследование толстой кишки рекомендуется выполнять всем пациентам до хирургического лечения, при технической невозможности — не позднее 3 мес. после хирургического лечения. КТ-колонография имеет большую по

сравнению с ирригоскопией чувствительность в выявлении полипов, особенно в проксимальных отделах толстой кишки.

2.4.3. КТ органов брюшной полости с в/в контрастированием либо УЗИ органов брюшной полости и забрюшинного пространства. КТ органов брюшной полости является стандартом уточняющей диагностики при раке ободочной кишки в большинстве развитых стран. Выполнение только УЗИ брюшной полости допустимо только при технической невозможности проведения КТ.

2.4.4. R-графия грудной клетки в двух проекциях либо КТ органов грудной клетки. КТ органов грудной клетки является стандартом уточняющей диагностики при раке ободочной кишки в большинстве развитых стран для исключения метастазов в легких, лимфоузлах средостения. На практике данное исследование может быть отчасти заменено рентгенологическим исследованием органов грудной клетки у пациентов с небольшой местной распространенностью опухолевого процесса.

2.4.5. ЭКГ

2.4.6. УЗ-колоноскопия при планировании местного иссечения T1sm1 и ворсинчатых опухолей ободочной кишки

2.4.7. МРТ органов брюшной полости с в/в контрастированием выполняется при планировании резекции печени в случаях, когда КТ не позволяет в полной мере высказать о распространенности процесса в печени. Для оценки резектабельности метастазов колоректального рака в печени предпочтительна МРТ органов брюшной полости с в/в контрастированием. У пациентов с противопоказаниями к использованию в/в контрастирования возможно выполнение МРТ в режиме DWI. МРТ позволяет у 10–20% пациентов выявить не определяемые по данным УЗИ метастазы и сократить количество эксплоративных операций и операций в объеме R2. Пациентам с противопоказаниями к проведению МРТ рекомендуется выполнение КТ с в/в контрастированием или ПЭТ-КТ. МРТ обладает наиболее высокой чувствительностью по сравнению с другими диагностическими методами, в особенности в отношении метастазов размером < 1 см. Не допускается планирование резекции метастазов на основании только данных УЗИ печени или КТ без в/в контрастирования.

2.4.8. МРТ или КТ с в/в контрастированием малого таза необходимо при опухолях ректосигмоидного перехода необходимо выполнение МРТ или КТ с в/в контрастированием малого таза. МРТ малого таза предпочтительнее, так как позволяет осуществить более детальную предоперационную оценку местного распространения опухолевого процесса.

2.4.9. Остеосцинтиграфия — при подозрении на метастатическое поражение костей скелета.

2.4.10. Биопсия под контролем УЗИ/КТ — при подозрении на метастазы по данным КТ или МРТ в случаях, когда их подтверждение принципиально меняет тактику лечения.

2.4.11. ПЭТ-КТ — при подозрении на метастазы по данным КТ или МРТ в случаях, когда их подтверждение принципиально меняет тактику лечения. В то же время метаанализ рандомизированных исследований по определению необходимости выполнения ПЭТ-КТ для исключения экстрапеченочных метастазов при решении вопроса о необходимости метастазэктомии печени показал, что данный метод обследования меняет тактику лечения лишь у 8% пациентов и не влияет на общую выживаемость

2.4.12. Лапароскопия при резектабельных стадиях болезни — при подозрении на диссеминацию опухоли по брюшине.

2.4.13. МРТ или КТ головного мозга с в/в контрастированием — при подозрении на метастатическое поражение головного мозга.

2.4.14. Подготовка к хирургическому лечению с целью оценки функционального статуса по показаниям включает дополнительное обследование: ЭхоКГ, холтеровское мониторирование сердечной деятельности, исследование ФВД, УЗИ сосудов шеи и нижних конечностей, консультации кардиолога, эндокринолога, невропатолога и т. п.

2.4.15. Ригидная ректоскопия рекомендована при локализации опухоли в ректосигмоидном отделе толстой кишки или дистальной трети сигмовидной кишки по данным колоноскопии с целью исключения расположения опухоли в прямой кишке. При колоноскопии точность определения расстояния от анокутанной линии до нижнего полюса опухоли является низкой. При локализации опухоли в пределах 15 см от анокутанной линии рекомендуется устанавливать диагноз «рак прямой кишки» вне зависимости от данных колоноскопии и использовать клинические рекомендации по лечению рака прямой кишки.

2.5. Иная диагностика

2.5.1. Рекомендуется выполнить анализ биоптата опухоли на наличие мутации генов семейства RAS (экзонов 2–4 генов KRAS и NRAS), гена BRAF и на микросателлитную нестабильность, если диагностированы отдаленные метастазы, что может повлиять на выбор таргетного агента в лечении метастатического процесса. При отсутствии мутации в генах семейства RAS, BRAF возможно дополнительное определение экспрессии или амплификации HER2.

2.5.2. Генетическое тестирование рекомендуется в следующих случаях:

- подозрение на синдром Линча. Выполняется тестирование на наличие мутаций в генах MLH1, MSH2, MSH6, PMS2:
 - при соответствии пациента критериям Amsterdam II (см. приложение А);
 - при соответствии критериям ГНЦК им. А. Н. Рыжих;
 - при наличии у пациента родственника 1-й или 2-й линии с установленным диагнозом синдрома Линча;
 - при развитии у пациентки рака эндометрия в возрасте до 50 лет.

- подозрение на синдром Линча у пациентов, не соответствующих критериям Amsterdam II. При соответствии критериям Bethesda (см. приложение Г) выполняется тестирование опухоли на MSI, при выявлении MSI-H — тестирование на герминальные мутации в генах MLH1, MSH2, MSH6, PMS2.
- подозрение на семейный аденоматоз. Выполняется тестирование на наличие мутации гена APC:
 - при наличии у пациента более 100 полипов кишечника;
 - при наличии у пациента родственника 1-й линии с установленным диагнозом семейного аденоматоза толстой кишки (при наличии родственника с выявленной наследственной мутацией гена APC).
- Подозрение на наличие аттенуированной формы семейного аденоматоза (от 20 до 100 полипов). Проводят тестирование на наличие мутации APC. MutYH-ассоциированный полипоз — тестирование на мутацию гена MutYH — пациенты, у которых выявлено более 20 полипов толстой кишки, но с отрицательным анализом на мутацию APC:
 - пациенты, у которых в семье прослеживается рецессивное наследование семейного аденоматоза;
 - пациенты, у которых полипы выявляются в более позднем возрасте (34–44 лет).

За исключением MutYH-ассоциированного полипоза и синдрома Блума, все наследственные синдромы, связанные с развитием колоректального рака, носят аутосомно-доминантный характер. При наличии яркого семейного анамнеза злокачественных заболеваний пациентам с исключенным семейным аденоматозным полипозом и синдромом Линча показана консультация генетика для диагностики более редких заболеваний: синдромов Пейтца–Егерса, Ли–Фраумени, Блума, Коудена, ювенильного полипоза, олигодонтии и колоректального рак.

2.5.3. Рекомендуется проводить гистологическое исследование хирургически удаленного опухолевого препарата, при этом в морфологическом заключении рекомендуется отразить следующие параметры:

1. расстояние до проксимального и дистального краев резекции;
2. размеры опухоли;
3. гистологический тип опухоли (согласно Классификации ВОЗ);
4. степень злокачественности опухоли (низкая, высокая);
5. pT;
6. pN (с указанием общего числа исследованных и пораженных лимфатических узлов);
7. в случае выявления в лимфатическом узле при рутинном окрашивании или ИГХ исследовании ≤ 200 изолированных опухолевых клеток считать его метастаз-негативным (N0);
8. наличие в периколярной жировой ткани изолированных опухолевых депозитов без предсуществующих структур лимфатического узла (иначе следует относить к метастазам), сосудистых структур (иначе следует

- считать сосудистой инвазией) или нервов (иначе следует считать перинеуральной инвазией);
9. наличие поражения проксимального края резекции (отрицательный результат также должен быть констатирован);
 10. наличие поражения дистального края резекции (отрицательный результат также должен быть констатирован);
 11. наличие интрамуральной и экстрамуральной сосудистой инвазии (отрицательный результат также должен быть констатирован);
 12. наличие перинеуральной инвазии (отрицательный результат также должен быть констатирован);
 13. гистологическая градация инвазивного фронта опухоли (tumor-budding) по 3-ступенчатой схеме, а также характера роста аденокарциномы/рака (инfiltrативный, экспансивный);
 14. гистологические признаки, значимо ассоциированные с MSI-H (зубчатая, перстневидно-клеточная, муцинозная и медуллярная аденокарцинома, интра- и перитуморальная лимфоидная инфильтрация, правосторонняя локализация опухоли);
 15. степень регрессии опухоли (TRG1–TRG5) по шкале Mandard (при наличии предшествующего комбинированного лечения);
 16. поражение апикального лимфатического узла (отрицательный результат также должен быть констатирован).

3. ЛЕЧЕНИЕ

3.1. Общие принципы

Алгоритмы выбора тактики лечения в различных клинических ситуациях представлены в схемах 1–8.

У всех пациентов с полипами ободочной кишки без признаков малигнизации при технической возможности должно быть выполнено их эндоскопическое удаление. Перед удалением полипов размерами ≥ 1 см должна быть выполнена биопсия и исключена малигнизация. Биопсия должна браться как с поверхности, так и из зоны ножки полипа. Даже в полипах размерами менее 5 мм у 1,5–7,7% пациентов могут присутствовать фокусы злокачественного роста. Более высока вероятность малигнизации для проксимально расположенных полипов, а также у пациентов с множественными полипами толстой кишки. Единичные дистально расположенные полипы размерами менее 5 мм имеют минимальный риск злокачественной трансформации. Риск озлокачествления пропорционален размеру полипа и составляет 3–15,9% для полипов размерами 5–20 мм и 7–19,3% — для полипов размерами более 20 мм. После полипэктомии всем пациентам должно быть рекомендовано наблюдение. Периодичность наблюдения зависит от числа и размера полипов, наличия установленных наследственных синдромов. При одновременном наличии рака ободочной кишки

и полипов ободочной кишки удаление полипов предпочтительно выполнять до резекции ободочной кишки (учитывая вероятность неявки пациента для выполнения полипэктомии после операции). При невозможности санации полипов до резекции кишки должны быть задокументированы рекомендации по их удалению в течение 6 месяцев после операции.

3.2.1. При раннем раке ободочной кишки 0–I стадии (Tis–T1sm1N0M0) рекомендуется рассмотреть возможность органосохраняющих и функционально-щадящих способов лечения (эндоскопическая резекция слизистой с диссекцией в подслизистом слое) с высокой эффективностью.

При определении тактики лечения следует учитывать факторы прогноза. Предпочтение следует отдавать методике эндоскопической подслизистой диссекции.

Факторы негативного прогноза:

- стадия \geq G3,
- поражение краев резекции,
- лимфатическая, сосудистая или периневральная инвазия,
- IV уровень инвазии (вовлечение подслизистой оболочки толстой кишки), $>$ pT1sm1.

Эндоскопическая резекция слизистой оболочки допускается при инвазивных формах рака ободочной кишки (уровни I–III по классификации Haggitt) при отсутствии факторов негативного прогноза. Выявление по данным биопсии низкой степени дифференцировки опухоли и/или определение при эндоскопическом исследовании уровня IV по классификации Haggitt и/или глубины инвазии $>$ pT1sm1 (при эндоУЗИ) является абсолютным противопоказанием к выполнению эндоскопической резекции слизистой оболочки (требуется удаление сегмента кишки). Наличие инвазивного рака в полипах на широком основании (\geq T1sm1) приравнивается к уровню IV по классификации Haggitt и требует резекции соответствующего участка ободочной кишки. Остальные факторы негативного прогноза (поражение краев резекции, лимфатическая, сосудистая, периневральная инвазия) определяются после эндоскопической резекции. При их выявлении осуществляют дополнительную резекцию соответствующего сегмента кишки. Адьювантная терапия не проводится.

3.2.2. При резектабельном локализованном и местнораспространенном раке ободочной кишки I–III стадий (T1–4N0–2M0,) при отсутствии абсолютных противопоказаний рекомендуется на первом этапе проведение хирургического лечения, объем операции определяется локализацией и местным распространением опухоли. У пациентов с cT4 или cN+ при отсутствии высокого уровня MSI возможной альтернативой является проведение на первом этапе 6–8 нед. неоадьювантной ХТ на основе окаиплатина и фторипиримидинов, что позволяет повысить частоту R0 резекций и уменьшить частоту послеоперационных осложнений.

3.2.3. При резектабельном локализованном и местнораспространенном раке ободочной кишки II–III стадий (T2N1–2M0, T3–4N0–2M0) адьювантную ХТ ре-

комендуется проводить при поражении регионарных лимфатических узлов, прорастании опухолью серозной оболочки (pT4a), врастании в соседние органы (pT4b) и наличии факторов риска (см. п. 3.4.1).

- 3.2.4.** При нерезектабельном раке ободочной кишки (T4bN0–2M0) рекомендуется проведение индукционной ХТ на основе окалиплатина и фторпиримидинов (6–12 нед.) с последующим направлением пациентов в крупные хирургические центры для повторной оценки возможности удаления опухоли. При невозможности хирургического лечения в объёме R0–1 операции возможны только при высоком риске развития кишечной непроходимости и ограничиваются формированием обходных анастомозов/колостомы/илеостомы. В дальнейшем пациентам показана ХТ.
- 3.2.5.** При генерализованном раке ободочной кишки с резектабельными/потенциально резектабельными синхронными метастазами в печени или лёгких (M1a) рекомендуется при исходной возможности выполнения R0-резекции, а также при переходе метастатического поражения этих органов в резектабельное состояние в процессе ХТ проводить хирургические вмешательства в объёме резекции органов с метастазами в объёме R0. Это определяет необходимость обсуждения плана лечения всех больных с изолированным метастатическим поражением печени/лёгких на долечевном этапе совместно с торакальными хирургами/хирургами-гепатологами/хирургами-онкологами, специализирующимися на хирургии печени. Тактика лечения зависит от исходной резектабельности метастатических очагов. Наилучших результатов возможно добиться при достижении края резекции ≥ 1 мм. Операцию в объёме R0 необходимо выполнять, как только метастазы станут резектабельными. Пролонгация ХТ может приводить к повышению частоты токсических поражений печени, а также к «исчезновению» части метастазов, что затрудняет их идентификацию хирургом во время резекции. При наличии симптомной первичной опухоли (при угрозе кишечной непроходимости или кровотечения) на первом этапе проводится хирургическое удаление первичной опухоли с лимфодиссекцией. Радиочастотная абляция метастазов в печени или стереотаксическое лучевое воздействие может быть как дополнением к резекции печени для достижения радикальности вмешательства, так и самостоятельным методом при невозможности хирургического лечения. Внутриартериальная ХТ остается экспериментальным методом и не рекомендована к рутинному применению в 1-й линии терапии.
- 3.2.6.** При исходно резектабельных метастатических очагах рекомендуется хирургическое удаление метастазов, при этом в случае функциональной переносимости предпочтение отдаётся одномоментным хирургическим вмешательствам.
- 3.2.7.** При исходно резектабельных метастатических очагах после успешного проведения резекции в объёме R0 или R1 рекомендуется проведение адьювантной ХТ (6 мес. лечения по схеме FOLFOX, XELOX, применение фторпиримидинов в монорезиме). Альтернативой немедленному хирургическому лечению является проведение периперационной системной ХТ (FOLFOX, XELOX). Данный

вариант стратегии выбирается при высоком риске прогрессирования заболевания (например, высоком риске по классификации Fong или любой другой). После 4–6 циклов выполняется одновременное или последовательное удаление метастазов и первичной опухоли, а после операции продолжается проводимая ранее ХТ до достижения суммарной продолжительности 6 мес. Добавление моноклональных антител к ХТ при резектабельных метастазах в печени не показано, так как оно может ухудшить отдаленные результаты.

- 3.2.8.** При потенциально резектабельных метастатических очагах рекомендуется проведение максимально эффективной ХТ (FOLFOX, XELOX или FOLFIRI, XELIRI, FOLFOXIRI), целью которой является достижение объективного эффекта и перевод нерезектабельных метастазов в резектабельные. Оптимальной опцией для повышения резектабельности является применение «тройной» комбинации FOLFOXIRI. После 4–6 циклов выполняется повторная оценка резектабельности, при отсутствии прогрессирования — одновременное или последовательное удаление метастазов и первичной опухоли. Далее проводится адьювантная ХТ по программе FOLFOX или XELOX до достижения суммарной продолжительности 6 мес. (с учетом предоперационной ХТ). В случае прогрессирования метастатических очагов или невозможности их удаления лечение проводят в соответствии с принципами лечения больных с нерезектабельными метастазами.
- 3.2.9.** При потенциально резектабельных метастатических очагах в случае отсутствия мутации RAS и BRAF рекомендуется добавление к режимам ХТ FOLFIRI, или FOLFOX, или FOLFOXIRI анти-EGFR МКА (цетуксимаба или панитумумаба) независимо от локализации первичной опухоли при наличии в клинике этих лекарственных препаратов.
- 3.2.10.** При потенциально резектабельных метастатических очагах при наличии мутации RAS рекомендовано добавление бевацизумаба к любому из указанных выше режимов ХТ независимо от локализации первичной опухоли при наличии в клинике лекарственных препаратов.
- 3.2.11.** При потенциально резектабельных метастатических очагах при наличии мутации BRAF рекомендован режим ХТ FOLFOXIRI с применением МКА (бевацизумаба или анти-EGFR антител).
- 3.2.12.** При потенциально резектабельных метастазах с микросателлитной нестабильностью высокого уровня возможно назначение в первой линии комбинации ниволумаба и ипилимумаба (особенно при мутации в генах RAS) или пембролизумаба в монорежиме до прогрессирования или перевода опухоли в резектабельное состояние. Оптимальная продолжительность иммунотерапии после выполнения R0-резекции точно не определена, но при удовлетворительной переносимости она рекомендуется на протяжении не менее 1 года с учетом предоперационного этапа.
- 3.2.13.** В случае назначения таргетных препаратов после перехода метастазов в резектабельное состояние и выполнения R0-резекции метастатических очагов проводится ХТ до достижения суммарной продолжительности 6 мес. Анти-EGFR

антитела, бевацизумаб и иринотекан в послеоперационном периоде следует отменить. При резекции в объеме R1–R2 возможно продолжение терапии предоперационной комбинацией химиопрепаратов и МКА до достижения суммарной продолжительности 6 мес.

3.2.14. При генерализованном раке ободочной кишки с нерезектабельными синхронными метастазами рекомендуется применение комбинаций химиопрепаратов (FOLFOX, XELOX, FOLFIRI, XELIRI, FOLFOXIRI). Возможно добавление таргетных препаратов: цетуксимаба или панитумумаба при отсутствии мутации RAS и BRAF и локализации первичной опухоли в левых отделах толстой кишки (границей которых считают селезеночный изгиб ободочной кишки), бевацизумаба — вне зависимости от статуса RAS и BRAF и локализации первичной опухоли в правом отделе. Анти-EGFR антитела не должны применяться в комбинации с капецитабином (монотерапия капецитабином, режимы XELOX и XELIRI) или струйными режимами фторпиримидинов (режим Мейо, FLOX, IFL). Цель лечения — максимально длительный контроль заболевания при сохранении удовлетворительного качества жизни; у ряда пациентов возможно добиться перехода нерезектабельных метастазов в резектабельные. В процессе ХТ каждые 1,5–2 мес. проводится повторная оценка резектабельности. Различные методы эмболизации печеночной артерии, внутриартериальная ХТ могут применяться у отдельных пациентов с изолированным или преобладающим метастатическим поражением печени при исчерпании возможностей системной терапии. Вопрос об удалении первичной опухоли решается индивидуально с учетом риска развития связанных с ним осложнений. Пациенты, у которых ответ на лечение недостаточен для перехода метастазов в резектабельное состояние, подлежат паллиативному лекарственному лечению (см. раздел 3.3). При микросателлитной нестабильностью высокого уровня возможно назначение в первой линии иммунотерапии: комбинации ниволумаба и ипилимумаба (особенно у пациентов в мутацией в гене RAS), или пембролизумаба в монорежиме до прогрессирования или непереносимой токсичности.

3.2.15. В случае метахронных резектабельных или потенциально резектабельных метастазов рака ободочной кишки в печени или лёгких рекомендуется выполнять операцию с адьювантной ХТ в течение 6 мес. (FOLFOX или XELOX) или периоперационную ХТ FOLFOX или XELOX (в течение 3 мес. до операции и 3 мес. после нее), если ранее адьювантная ХТ не проводилась или с момента ее окончания прошло более 12 мес. В остальном лечение проводят в соответствии с принципами, описанными выше.

3.2.16. При функционально неоперабельном раке ободочной кишки (на фоне тяжелой сопутствующей патологии) рекомендуется проведение паллиативного противоопухолевого лекарственного лечения либо симптоматической терапии (см. раздел 3.3). Возможно стентирование опухоли или формирование разгрузочной кишечной стомы. Риск, связанный с проведением операции, превышает риск, связанный с прогрессированием онкологического заболе-

вания. Решение о наличии противопоказаний к хирургическому лечению может приниматься только на консилиуме с участием хирурга, терапевта, анестезиолога, реаниматолога.

3.2.17. При местном рецидиве рака ободочной кишки рекомендовано рассмотреть возможность повторного хирургического лечения, при невозможности проведения повторного хирургического лечения рекомендована системная ХТ (см. раздел 3.3). В сложных клинических случаях выбор лечебной тактики определяют на мультидисциплинарном консилиуме с участием хирурга-колопроктолога, гепатохирурга, лучевого терапевта и химиотерапевта на основании результатов дооперационного обследования с определением клинической стадии заболевания.

3.2.18. При изолированном поражении метастазами брюшины после достижения ремиссии на фоне системной терапии в течение 2–6 мес. рекомендовано рассмотреть возможность удаления метастазов с брюшины.

3.3. Хирургическое лечение

3.3.1. Эндоскопическое лечение раннего рака ободочной кишки рекомендуется выполнять при:

- тубулярно-ворсинчатых аденомах с тяжёлой степенью дисплазии эпителия;
- аденокарциномах с инвазией в пределах слизистого слоя по данным УЗИ/МРТ;
- умеренной или высокой степени дифференцировки аденокарцином.

Противопоказания:

- низкодифференцированная или слизистая аденокарцинома;
- лимфоваскулярная инвазия;
- стадия > pT1sm1;
- поражение краёв резекции.

Возможные варианты:

- эндоскопическая полипэктомия;
- эндоскопическая подслизистая резекция.

Наиболее частые осложнения — болевой синдром, кровотечение, перфорация. Следует учитывать, что при гистологическом исследовании препаратов эндоскопически резецированного раннего рака ободочной кишки будет выявляться часть пациентов, которым потребуется проведение резекции соответствующего участка толстой кишки.

3.3.2. Перед операцией у всех больных раком ободочной кишки необходимо получить информированное согласие на проведение хирургического вмешательства и формирование колостомы (даже если это не предполагается в плане операции).

- 3.3.3.** Не рекомендуется рутинная механическая подготовка кишечника, которая, согласно данным соответствующих исследований, не влияет на частоту осложнений, однако она может выполняться, но на усмотрение оперирующего хирурга.
- 3.3.4.** При технической доступности и наличии хирургической бригады соответствующей квалификации рекомендуется проводить хирургическое лечение рака ободочной кишки с использованием лапароскопического доступа. Лапароскопические резекции ободочной кишки имеют ряд преимуществ: ранняя реабилитация пациентов, снижение частоты развития спаечного процесса и его выраженности, меньшее использование опиоидных анальгетиков, сокращение сроков госпитализации, меньший риск развития послеоперационных грыж. Диссекция должна осуществляться вдоль эмбриональных (фасциальных) слоев со стремлением к обеспечению целостности фасции мезоколона.
- 3.3.5.** При локализации опухоли в слепой, восходящей ободочной кишке, печёночном изгибе ободочной кишки, проксимальной трети поперечной ободочной кишки рекомендуется выполнять правостороннюю гемиколэктомию или расширенную правостороннюю гемиколэктомию с обязательным лигированием у основания *a. ileocolica*, *a. colica dextra*, а также *a. colica media* у основания либо правой ветви *a. colica media*.
- 3.3.6.** При локализации опухоли в средней трети поперечной ободочной кишки решение об объёме хирургического вмешательства необходимо принимать индивидуально с учётом возраста, сопутствующих заболеваний, размеров и распространённости опухоли. Допустима резекция поперечной ободочной кишки, расширенная право- или левосторонняя гемиколэктомия (в зависимости от более точной локализации опухоли), однако предпочтительный объём — субтотальная колэктомия.
- 3.3.7.** При локализации опухоли в дистальной трети поперечной ободочной кишки, селезёночном изгибе ободочной кишки, нисходящей ободочной кишке, проксимальной трети сигмовидной кишки рекомендуется выполнять левостороннюю гемиколэктомию или расширенную левостороннюю гемиколэктомию с лигированием *a. colica sinistra* у места отхождения, а также левой ветви *a. colica media* либо самой *a. colica media* у места отхождения.
- 3.3.8.** При локализации опухоли в средней трети сигмовидной кишки рекомендуется выполнять резекцию сигмовидной кишки или операцию типа Гартмана (при наличии противопоказаний к формированию первичного анастомоза) с лигированием нижней брыжеечной артерии.
- 3.3.9.** При локализации опухоли в дистальной трети сигмовидной кишки рекомендуется выполнять резекцию сигмовидной кишки с чрезбрюшной резекцией прямой кишки или операцию типа Гартмана с лигированием нижней брыжеечной артерии у основания либо дистальнее уровня отхождения левой ободочной артерии.

3.3.10. Общие принципы хирургии. При проведении хирургического лечения по поводу рака ободочной кишки рекомендуется соблюдение края резекции ≥ 10 см от опухоли при операциях по поводу рака ободочной кишки, ≥ 5 см — при операциях по поводу рака дистальной трети сигмовидной кишки и ректосигмоидного отдела толстой кишки. Необходимо учитывать тот факт, что объем оперативного вмешательства не должен различаться при экстренном и плановом хирургическом лечении рака ободочной кишки, поэтому объем оперативного вмешательства по экстренным показаниям определяется индивидуально. Если соблюдение онкологических принципов вмешательства невозможно (вследствие отсутствия технической возможности, квалификации, наличия изменений органов брюшной полости на фоне острой хирургической патологии), а также если из-за тяжести состояния пациента высок риск выполнения расширенной операции, рекомендуется проводить симптоматическую операцию (формирование кишечной стомы или обходного анастомоза) с последующим направлением пациента на плановое хирургическое лечение в специализированную клинику. При локализации опухоли в слепой, восходящей ободочной кишке, печеночном изгибе ободочной кишки, проксимальной трети поперечной ободочной кишки допустимо формирование первичного анастомоза. При проведении экстренного хирургического лечения по поводу рака левых отделов толстой кишки рекомендуется выполнение операций Микулича, типа Гартмана. Допустимо формирование первичного анастомоза после декомпрессии кишки.

3.4. Химиотерапия

3.4.1. Адьювантная химиотерапия

3.4.1.1. Адьювантная ХТ рекомендуется пациентам с рТ4N0 или рТ1–4N+, а также может рекомендоваться пациентам с рТ3N0M0 раком ободочной кишки с факторами негативного прогноза (низкая степень дифференцировки, наличие лимфоваскулярной/перинеуральной инвазии, R+, операция в условиях кишечной непроходимости/перитонита, операция с неадекватным объемом лимфодиссекции — изучено менее 12 лимфоузлов, tumor-budding BD3, РЭА $> 2,35$ нг/мл после операции).

3.4.1.2. При рТ3N0M0 рака ободочной кишки с единственным фактором негативного прогноза при неизвестном уровне MSI или микросателлитной стабильности (MSS) рекомендуется проведение адьювантной ХТ фторпиримидинами в монорежиме в течение 6 мес. или по схеме XELOX в течение 3 мес. При микросателлитной нестабильности высокого уровня (MSI-H) в случае рТ3N0M0 рекомендуется наблюдение. При отсутствии MSI-H в сочетании с двумя и более неблагоприятными факторами прогноза рекомендуется адьювантная ХТ по схеме XELOX в течение 3 мес. или по схеме FOLFOX в течение 6 мес.

3.4.1.3. При pT4N0M0 и pT1-3N1M0 рака ободочной кишки вне зависимости от уровня MSI рекомендуется проведение адъювантной ХТ по схеме XELOX в течение 3 мес. или по схеме FOLFOX в течение 6 мес.

3.4.1.4. При T4N1 или pT1-4N2 рекомендуется проведение 6 мес. адъювантной ХТ по схеме XELOX/FOLFOX.

Оптимальный срок начала адъювантной терапии — в течение 28 дней с момента оперативного лечения в случае отсутствия послеоперационных осложнений и при наличии в клинике лекарственных препаратов. При увеличении данного срока > 2 мес. проведение адъювантной ХТ малоэффективно. Комбинация оксалиплатина со струйным введением фторурацила (режим FLOX) обладает схожей эффективностью, но высокой токсичностью (является вариантом выбора при развитии кардиотоксичности при применении капецитабина или 46-часовых инфузий фторурацила) (табл. 4). При развитии в процессе ХТ симптомов полинейропатии II степени рекомендуется отмена оксалиплатина и продолжение монотерапии фторпиримидинами. В адъювантной терапии колоректального рака не должны применяться иринотекан и таргетные препараты, в частности бевацизумаб и цетуксимаб, панитумумаб, афлиберцепт, рамацирумаб, регорафениб

Таблица 3. Режимы на основе фторпиримидинов, рекомендуемые в адъювантном лечении колоректального рака

Режим	Схема
Модифицированный режим De Gramont	Лейковорин 400 мг/м ² в/в в течение 2 часов с последующим болюсом 5-фторурацила 400 мг/м ² и с последующей 46-часовой инфузией 5-фторурацила 2400 мг/м ² (по 1200 мг/м ² /сут.). Начало очередного курса — на 15 день
Капецитабин	Капецитабин 2000–2500 мг/м ² /сут. внутрь в 1–14-й дни. Начало очередного курса — на 22-й день. При развитии токсичности доза может быть редуцирована

Таблица 4. Режимы с включением оксалиплатина и фторпиримидинов, рекомендуемые в адъювантном лечении колоректального рака

Модифицированный FOLFOX 6	Оксалиплатин 85 мг/м ² в виде 2-часовой инфузии в 1-й день, кальция фолинат 400 мг/м ² в/в в течение 2 ч с последующим болюсным введением фторурацила 400 мг/м ² в/в струйно и 46-часовой инфузией фторурацила 2400 мг/м ² (по 1200 мг/м ² в сутки). Начало очередного цикла на 15-й день
XELOX	Оксалиплатин 130 мг/м ² в 1-й день, капецитабин 2000 мг/м ² в сутки в 1–14-й дни. Начало очередного цикла на 22-й день
FLOX	Оксалиплатин 85 мг/м ² в течение 2 ч (1, 15 и 29-й дни каждого цикла) + кальция фолинат 20 мг/м ² в/в струйно с последующим болюсным введением фторурацила 500 мг/м ² еженедельно в течение 6 недель с последующим 2-недельным перерывом

3.4.2. Паллиативная химиотерапия

- 3.4.2.1.** Рекомендуется у отдельных пациентов с малосимптомным процессом (ECOG 0–1) при невозможности назначения в терапии 1-й линии иринотекана или оксалиплатина назначать в качестве 1-й линии монотерапию фторпиримидинами (табл. 4). При прогрессировании заболевания рекомендуется рассмотреть возможность добавления к режиму оксалиплатина, а в 3-й линии — иринотекана в редуцированных дозах (табл. 3). При микросателлитной нестабильности высокого уровня, возможно назначение в первой линии пембролизумаба в монорежиме, комбинации ипилиумаба с ниволумабом.
- 3.4.2.2.** Большему числу пациентов рекомендуются и другие возможные варианты 1-й линии ХТ: применение комбинаций препаратов (FOLFOX, XELOX или XELIRI, FOLFIRI, FOLFOXIRI) на протяжении не менее 3–4 мес. с последующей возможной поддерживающей терапией фторпиримидинами. Терапия оксалиплатином в монорежиме малоэффективна; он должен применяться в комбинации с фторпиримидинами. При прогрессировании заболевания после ранее достигнутого эффекта необходимо рассмотреть вопрос о повторном применении эффективного ранее режима
- 3.4.2.3.** У пациентов с клинически значимыми симптомами заболевания (ECOG 1–2) и обширной диссеминацией рекомендуется использование в 1-й линии двойных комбинаций препаратов (FOLFOX, XELOX или XELIRI, FOLFIRI) на протяжении не менее 3–4 мес. с последующей возможной поддерживающей терапией фторпиримидинами. Если после 1-й линии терапии опухолевый процесс прогрессирует, 2-я линия терапии может быть назначена пациентам с удовлетворительным общим статусом (ECOG \leq 2). При резистентности к режиму FOLFOX (XELOX) в качестве 2-й линии обычно назначают режим FOLFIRI/XELIRI или монотерапию иринотеканом, при резистентности к иринотекану в 1-й линии в режиме FOLFIRI — FOLFOX/XELOX (табл. 4, 5). В случае химиорезистентной опухоли (если заболевание прогрессирует в ходе терапии или в ближайшее время после окончания терапии с включением иринотекана, оксалиплатина и фторпиримидинов) проведение дальнейшей ХТ не показано. Если прогрессирование заболевания наблюдается в ходе адъювантной ХТ или в течение 12 мес. после нее, оптимальным вариантом 1-й линии терапии будет режим с применением иринотекана (FOLFIRI/XELIRI), который, по результатам поданализов рандомизированных исследований, дает лучшие результаты в сравнении с режимом FOLFOX или FOLFOXIRI.
- 3.4.2.4.** Ослабленным пациентам (состояние по шкале ECOG $>$ 2 баллов) рекомендуется малотоксичная монокимиотерапия фторпиримидинами или симптоматическая терапия.

В качестве оптимального лечения к вышеперечисленным режимам рекомендуется добавление МКА (бевацизумаба, цетуксимаба или панитумумаба), что увеличивает продолжительность жизни (при доступности соответствующих препаратов). Бевацизумаб в монотерапии малоэффективен. Рекомендуется продолжение терапии бевацизумабом с фторпиримидинами до прогрессирования

заболевания. В случае прогрессирования возможно продолжение применения бевацизумаба со сменой режима. На сегодняшний день неизвестны клинические или молекулярные факторы, предсказывающие эффективность бевацизумаба. Наибольшую активность бевацизумаб демонстрирует в 1-й и 2-й линиях терапии; добавление бевацизумаба к режимам на основе оксалиплатина или иринотекана во 2-й линии лечения достоверно увеличивает продолжительность жизни. Во 2-й линии терапии возможно назначение других антиангиогенных моноклональных антител — афлиберцепта или рамуцирумаба, которые применяются только в сочетании с режимом FOLFIRI. В отличие от бевацизумаба моноклональные анти-EGFR антитела (цетуксимаб и панитумумаб) активны как в режиме монотерапии, так и в комбинации с ХТ, но лишь у пациентов с отсутствием мутации RAS и BRAF и при локализации первичной опухоли в левых отделах толстой кишки. Анти-EGFR антитела не должны применяться с капецитабином, режимами FLOX, IFL, XELOX, XELIRI. Самостоятельная активность цетуксимаба и панитумумаба позволяет рекомендовать их в режиме монотерапии в качестве 3–4-й линий. При микросателлитной нестабильности высокого уровня в первой линии возможно назначить пембролизумаб в монорежиме или комбинацию ипилимумаба с ниволумабом. Совместное применение бевацизумаба и анти-EGFR антител ухудшает результаты лечения и не рекомендуется.

Цели паллиативной ХТ — увеличение продолжительности жизни, уменьшение симптомов болезни и улучшение качества жизни. Пациенты, получившие все 3 активных химиопрепарата (иринотекан, оксалиплатин и фторпиримидины), имеют достоверно большую продолжительность жизни. При этом неважно, за сколько линий терапии это удастся реализовать. До сих пор не ясна оптимальная продолжительность 1-й линии терапии. Возможные варианты:

- 1) непрерывная терапия до прогрессирования заболевания или развития неприемлемых токсических явлений;
- 2) проведение лечения на протяжении не менее 6 мес. с последующим наблюдением;
- 3) применение двойной комбинации в течение не менее 3–4 мес. с последующей поддержкой фторпиримидинами (стратегия «поддерживающей» терапии имеет преимущества перед полным прекращением лечения). В случае применения комбинации ХТ с бевацизумабом поддерживающая терапия бевацизумабом и фторпиримидинами должна проводиться до появления признаков прогрессирования болезни или неприемлемой токсичности. При использовании комбинации ХТ с анти-EGFR антителами также рекомендуется поддерживающая терапия комбинацией инфузий кальция фолината, фторурацила и анти-EGFR антител или монотерапия МКА до прогрессирования заболевания.

У пациентов с прогрессированием заболевания при применении оксалиплатина, иринотекана и фторпиримидинов, бевацизумаба и анти-EGFR антител (по показаниям) возможно назначение регорафениба или трифлуридина типирацила. В случае низкого функционального статуса пациента начальная доза регорафениба может быть снижена в 1-м курсе. Проведенные исследования

показали, что возможно проводить терапию регорафенибом в режиме: 80 мг в сутки внутрь — 1-я неделя, 120 мг в сутки внутрь — 2-я неделя, 160 мг в сутки внутрь — 3-я неделя, затем — 1 неделя перерыва. Эскалация дозы возможна только при удовлетворительной переносимости препарата.

Во 2-й и последующих линиях терапии при наличии в опухоли микросателлитной нестабильности высокого уровня (MSI-H) возможно назначение монотерапии анти-PD1 антителами — ниволумабом или пембролизумабом в монорежиме или комбинацией ниволумаба и ипилимумаба. Последний вариант характеризуется большей частотой достижения объективного ответа.

Таблица 5. Рекомендуемые режимы лекарственной терапии метастатического колоректального рака

Модифицированный режим De Gramont	Кальция фолинат 400 мг/м ² в/в в течение 2 часов с последующим болюсом 5-фторурацила 400 мг/м ² и с последующей 46-часовой инфузией 5-фторурацила 2400 мг/м ² (по 1200 мг/м ² /сут.). Начало очередного цикла — на 15-й день
Капецитабин	Капецитабин 1600–2500 мг/м ² /сут. внутрь в 1–14-й дни. Начало очередного курса — на 22-й день. Доза может быть снижена до 1250–2000 мг/м ² /сут. внутрь в 1–14-й дни для улучшения переносимости лечения и приверженности терапии
FOLFIRI	Иринотекан 180 мг/м ² в/в 90-минутная инфузия в 1-й день, кальция фолинат 400 мг/м ² в/в в течение 2 ч с последующим болюсным введением фторурацила 400 мг/м ² в/в струйно и 46-часовой инфузией фторурацила 2400 мг/м ² (по 1200 мг/м ² в сутки). Начало очередного цикла на 15-й день
FOLFIRI ¹	Иринотекан 165 мг/м ² в/в 90-минутная инфузия в 1-й день, оксалиплатин 85 мг/м ² в/в 2-часовая инфузия в 1-й день, кальция фолинат 200 мг/м ² в/в в течение 2 ч с последующей 46-часовой инфузией фторурацила 3200 мг/м ² . Начало очередного цикла на 15-й день
Модифицированный FOLFOX 6	Оксалиплатин 85 мг/м ² 2-часовая инфузия в 1-й день, лейковорин 400 мг/м ² в/в в течение 2 часов с последующим болюсом 5-фторурацила 400 мг/м ² в/в струйно и 46-часовой инфузией 5-фторурацила 2400 мг/м ² (по 1200 мг/м ² /сут.). Начало очередного цикла — на 15-й день
XELOX	Оксалиплатин 130 мг/м ² в 1-й день, капецитабин 2000 мг/м ² в сутки 1–14 дни. Начало очередного цикла — на 22-й день
FLOX	Оксалиплатин 85 мг/м ² в течение 2 часов в 1-й, 15-й и 29-й дни каждого цикла + кальция фолинат 20 мг/м ² в/в струйно с последующим болюсом 5-фторурацила 500 мг/м ² ежедневно в течение 6 нед. с последующим 2-недельным перерывом
Иринотекан	250–300 мг/м ² в 1-й день; начало очередного курса на 22-й день или 180 мг/м ² в 1-й день; начало цикла на 22-й день
XELIRI	Иринотекан 180–200 мг/м ² 90-минутная инфузия в 1-й день, капецитабин 1600–1800 мг/м ² в сутки 1–14 дни. Начало очередного цикла — на 22-й день
Бевацизумаб	7,5 мг/кг в/в 90–60–30-минутная инфузия каждые 3 нед. или 5 мг/кг каждые 2 нед. (может применяться с любым режимом ХТ метастатического рака толстой кишки)
Афлиберцепт	4 мг/кг в/в 1-часовая инфузия каждые 2 нед. (вместе с режимом FOLFIRI во 2-й линии терапии)

Цетуксимаб	400 мг/м ² в/в 1-часовая инфузия в 1-й день, далее — по 250 мг/м ² еженедельно (может применяться в монорежиме, в комбинации с иринотеканом, с режимами De Gramont, FOLFOX, FOLFIRI и FOLFOXIRI при метастатическом раке толстой кишки). Возможно назначение цетуксимаба в режиме 500 мг/м ² в/в капельно 1 раз в 2 нед. ²
Панитумумаб	6 мг/кг в/в 1-часовая инфузия каждые 2 нед. (может применяться в монорежиме, в комбинации с иринотеканом, с режимами De Gramont, FOLFOX, FOLFIRI и FOLFOXIRI при метастатическом раке толстой кишки)
Рамуцирумаб	8 мг/кг в/в 1-часовая инфузия каждые 2 нед. (вместе с режимом FOLFIRI во 2-й линии терапии)
Регорафениб	160 мг/сут. внутрь однократно в 1–21-й дни, 1 неделя перерыва или 80 мг/сут.— 1-я неделя, 120 мг/сут.— 2-я неделя, 160 мг/сут.— 3-я неделя, затем — 1 неделя перерыва. Эскалация дозы возможна только при удовлетворительной переносимости препарата
Трифлуридин/ типипрацил (TAS-102) ³	По 35 мг/м ² внутрь × 2 раза в день в 1–5-й и 8–12-й дни. Начало очередного курса — на 29-й день (± бевацизумаб 5 мг/кг в/в капельно в 1-й день 1 раз в 2 нед.)
Пембролизумаб	200 мг в/в капельно 30 мин. каждые 3 нед. или 400 мг в/в капельно каждые 6 нед. ³ (только при MSI-H)
Ниволумаб	240 мг или 3 мг/кг в/в капельно 30 мин. каждые 2 нед. или 480 мг в/в каждые 4 нед. ³ (только при MSI-H)
Ниволумаб + ипилиумаб	Ниволумаб 3 мг/кг в/в капельно 30 мин. каждые 3 нед. и ипилиумаб 1 мг/кг в/в капельно 30 мин. 1 раз в 3 нед. 4 введения, в дальнейшем продолжается монотерапия ниволумабом в дозе 240 мг или 3 мг/кг в/в капельно 1 раз в 2 нед. или 480 мг в/в капельно 1 раз в 4 нед. или ипилиумаб 1 мг/кг в/в капельно 1 раз в 6 недель и ниволумаб 3 мг/кг в/в капельно 1 раз в 2 недели — до прогрессирования или непереносимой токсичности ² (только при MSI-H)
Трастузумаб + лапатиниб ⁴	Трастузумаб 4 мг/кг в/в в 1-й день 1-го цикла, затем — 2 мг/кг в/в еженедельно + лапатиниб 1000 мг/сут. внутрь ежедневно (только при гиперэкспрессии или амплификации HER2)
Трастузумаб + пертузумаб ⁴	Трастузумаб 8 мг/кг в/в — нагрузочная доза в первый день первого цикла, затем 6 мг/кг в/в — каждые 21 день. Пертузумаб — 840 мг в/в нагрузочная доза в первый день первого цикла, затем 420 мг в/в — каждые 21 день (только при гиперэкспрессии или амплификации HER2/neu)

¹ Режим характеризуется более высокой, чем FOLFIRI, частотой диареи. Возможность проведения XT в сочетании с таргетной терапией в соответствии с рекомендациями определяется доступностью лекарственных препаратов.

² Введения цетуксимаба 1 раз в неделю или 1 раз в 2 недели в соответствующих дозах равнозначны по эффективности и переносимости как в монотерапии, так и в комбинациях с химиотерапией.

³ На момент написания рекомендаций режим/препарат не был зарегистрирован в РФ и не входил в клинические рекомендации, одобренные Минздравом РФ.

⁴ Режим/препарат зарегистрирован в РФ, но не входит в клинические рекомендации, одобренные Минздравом РФ.

3.4.2.5. При мутации в гене BRAF в качестве 1-й линии при удовлетворительном состоянии пациента и при отсутствии противопоказаний рекомендуется назначать режим FOLFOXIRI или FOLFOX/XELOX в комбинации с МКА бевацизумабом. При прогрессировании заболевания в ходе 1-й линии терапии при мутации в гене BRAF возможно назначение режима FOLFIRI с использованием афлиберцепта / бевацизумаба / рамуцирумаба или комбинации анти-EGFR антител с BRAF- и MEK-ингибиторами (табл. 6). Оптимальным назначением следует

считать комбинацию ингибиторов BRAF и анти-EGFR моноклональных антител. Добавление к данным препаратам ингибиторов MEK может быть рассмотрено при большом распространении болезни. При сочетании мутации в гене BRAF и MSI-H предпочтение отдается иммунотерапии: комбинации ипилимумаба с ниволумабом или пембролизумабу или ниволумабу в монорежиме.

3.4.2.6. В 3-й и последующих линиях терапии при гиперэкспрессии или амплификации HER2 в отсутствие мутаций в генах RAS возможно назначение комбинаций трастузумаба и лапатиниба или трастузумаба и пертузумаба.

Таблица 6. Режимы применения препаратов во 2-й и последующих линиях терапии колоректального рака с мутацией в гене BRAF

Режим	Схема
FOLFIRI	Иринотекан 180 мг/м ² в виде 90-минутной инфузии в 1-й день, кальция фолинат 400 мг/м ² в/в в течение 2 ч с последующим болюсным введением фторурацила 400 мг/м ² в/в струйно и 46-часовой инфузией фторурацила 2400 мг/м ² (по 1200 мг/м ² в сутки). Начало очередного цикла на 15-й день. Возможно добавление бевацизумаба 5 мг/кг, или афлиберцепта 4 мг/кг, или рамуцирумаба 8 мг/кг в/в капельно в 1-й день каждого цикла
Иринотекан + BRAF + цетуксимаб	Иринотекан 180 мг/м ² 90-минутная инфузия в 1-й день, цетуксимаб 400 мг/м ² в/в капельно в 1-й день, затем по 250 мг/м ² в/в капельно ежедневно с 8-го дня, вемурафениб 960 мг внутрь 2 раза в день ежедневно
BRAF + MEK ингибитор + панитумумаб	Дабрафениб 150 мг 2 раза в сутки внутрь ежедневно + траметиниб 2 мг/сут. внутрь однократно ежедневно + панитумумаб 6 мг/кг в/в капельно в 1-й день 1 раз в 2 нед. или цетуксимаб 400 мг/м ² в/в капельно в 1-й день, затем — по 250 мг/м ² в/в капельно ежедневно
BRAF + MEK-ингибитор ¹	Вемурафениб 960 мг внутрь 2 раза в день ежедневно + кобиметиниб 60 мг в день 3 нед. приема, 1 нед. — перерыв
BRAF + анти-EGFR антитела ¹	Дабрафениб 150 мг внутрь 2 раза в сутки ежедневно + панитумумаб 6 мг/кг в/в капельно в 1-й день 1 раз в 2 нед. или цетуксимаб 400 мг/м ² в/в капельно в 1-й день, затем — по 250 мг/м ² в/в капельно ежедневно или вемурафениб 960 мг внутрь 2 раза в день ежедневно + панитумумаб 6 мг/кг в/в капельно в 1-й день 1 раз в 2 нед. или цетуксимаб 400 мг/м ² в/в капельно в 1-й день, затем — по 250 мг/м ² в/в капельно ежедневно

Возможность проведения ХТ в сочетании с таргетной терапией в соответствии с рекомендациями определяется доступностью лекарственных препаратов.

¹ Режим/препарат зарегистрирован в РФ, но не входит в клинические рекомендации, одобренные Минздравом РФ.

3.5. Симптоматическая терапия

3.5.1. Пациентам с острым кровотечением рекомендуется выполнить срочное эндоскопическое исследование, провести системную гемостатическую терапию. В зависимости от результатов исследования производят эндоскопическую остановку кровотечения. При невозможности / неэффективности эндоскопического гемостаза проводится экстренное хирургическое вмешательство.

3.5.2. При опухолевом стенозе рекомендуется установка саморасправляющегося стента в зону опухолевого стеноза или оперативное лечение.

3.5.3. При болевом синдроме рекомендуется проведение дистанционной ЛТ, медикаментозной терапии, локорегионарной анестезии в зависимости от причины болевого синдрома.

3.5.4. При лечении асцита рекомендуется рассмотреть возможность применения диуретиков и лапароцентеза. Целью так называемой «наилучшей поддерживающей терапии» является профилактика и облегчение симптомов заболевания и поддержание качества жизни пациентов и их близких, независимо от стадии заболевания и потребности в других видах терапии. В случае рака ободочной кишки меры, направленные на облегчение основных симптомов, способствуют увеличению продолжительности жизни.

4. НАБЛЮДЕНИЕ

4.1. Задачей наблюдения является раннее выявление прогрессирования заболевания с целью раннего начала ХТ или хирургического лечения резектабельных метастатических очагов.

4.2. Рекомендуется соблюдать следующую периодичность и использовать следующие методы наблюдения после завершения лечения по поводу рака толстой кишки: в первые 1–2 года физикальный осмотр и сбор жалоб — каждые 3–6 мес., через 3–5 лет с момента операции — 1 раз в 6–12 мес. Через 5 лет и более с момента операции визиты проводятся ежегодно или при появлении жалоб. Объем обследования:

- 1) анамнез и физикальное обследование;
- 2) определение уровня онкомаркера РЭА каждые 3 мес. в первые 2 года и далее — каждые 6 мес. в последующие 3 года (если РЭА был исходно повышен);
- 3) колоноскопия через 1 и 3 года после резекции первичной опухоли, далее — каждые 5 лет для выявления метакронной опухоли или удаления обнаруженных полипов толстой кишки. При выявлении полипов колоноскопия выполняется ежегодно. В случае если до начала лечения колоноскопия не была выполнена по причине стенозирующей опухоли, ее производят в течение 3–6 мес. после резекции;
- 4) УЗИ органов брюшной полости и малого таза каждые 3–6 мес. в зависимости от риска прогрессирования;
- 5) R-графия органов грудной клетки каждые 12 мес.;
- 6) КТ органов грудной и брюшной полости с в/в контрастированием однократно через 12–18 мес. после операции (см. приложение Б).

Приложение А. Критерии для генетического обследования пациентов с подозрением на синдром Линча

Критерии отбора, разработанные ФГБУ «ГНЦК им. А.Н. Рыжих» для российских пациентов

1. Пациент с колоректальным раком в возрасте до 43 лет.
2. Наряду с колоректальным раком еще ≥ 2 случаев злокачественных опухолей любой локализации у самого больного или у кровных родственников независимо от возраста.

Критерии Amsterdam I

1. По крайней мере, у 3 родственников присутствует гистологически верифицированный колоректальный рак, один из них — родственник 1-й линии.
2. Заболевание прослеживается, по крайней мере, в 2 поколениях.
3. По крайней мере, у 1 из родственников колоректальный рак диагностирован в возрасте до 50 лет.
4. Семейный аденоматозный полипоз исключен.

Критерии Amsterdam II

1. По крайней мере, у 3 родственников развился рак, связанный с синдромом Линча (колоректальный рак, рак эндометрия, рак желудка, яичников, мочеочника / почечной лоханки, головного мозга, тонкой кишки, гепатобилиарного тракта и кожи (сальных желез)), один из них — родственник 1-й линии.
2. Заболевание прослеживается, по крайней мере, в 2 поколениях.
3. По крайней мере, у 1 из родственников связанный с синдромом Линча рак диагностирован в возрасте до 50 лет.
4. Семейный аденоматозный полипоз исключен в случаях наличия колоректального рака.
5. Опухоли по возможности должны быть верифицированы.

Критерии Bethesda для тестирования на MSI (микросателлитную нестабильность)

1. Колоректальный рак у пациента младше 50 лет.
2. Наличие синхронного, метакронного колоректального рака для другого рака, который может быть связан с синдромом Линча, вне зависимости от возраста.
3. Колоректальный рак с выявленным при гистологическом исследовании высоким уровнем микросателлитной нестабильности (MSI-H) у пациента в возрасте до 60 лет.
4. Колоректальный рак у ≥ 1 родственника 1-й линии с заболеванием, которое может быть связано с синдромом Линча, по крайней мере 1 из случаев заболевания выявлен в возрасте до 50 лет.
5. Колоректальный рак у ≥ 2 родственников 1-й или 2-й линии с заболеваниями, которые могут быть связаны с синдромом Линча, вне зависимости от возраста.

Приложение Б. План контрольных обследований пациента после завершения лечения

Методы исследования	Сроки контрольных обследований пациента после завершения лечения																							
	1 год				2 год				3 год				4–5 годы				Далее							
	3 мес.	6 мес.	9 мес.	12 мес.	3 мес.	6 мес.	9 мес.	12 мес.	3 мес.	6 мес.	9 мес.	12 мес.	3 мес.	6 мес.	9 мес.	12 мес.	3 мес.	6 мес.	9 мес.	12 мес.				
Консультация врача-онколога (сбор жалоб + физикальный осмотр)	x	x	x	x	x	x	x	x		x		x		x		x								x
Онкомаркер РЭА	x	x	x	x	x	x	x	x		x		x		x		x	-							
УЗИ органов брюшной полости и малого таза		x		x		x		x		x		x		x		x				x				x
Рентгенография органов грудной клетки				x				x				x				x								x
КТ органов грудной и брюшной полости с в/в контрастированием				x				x					-											
Колоноскопия ¹				x								x	каждые 5 лет											

¹ При выявлении полипов выполняется ежегодно. Если до начала лечения колоноскопия не была выполнена по причине стенозирующей опухоли, ее производят в течение 3–6 мес. после резекции.

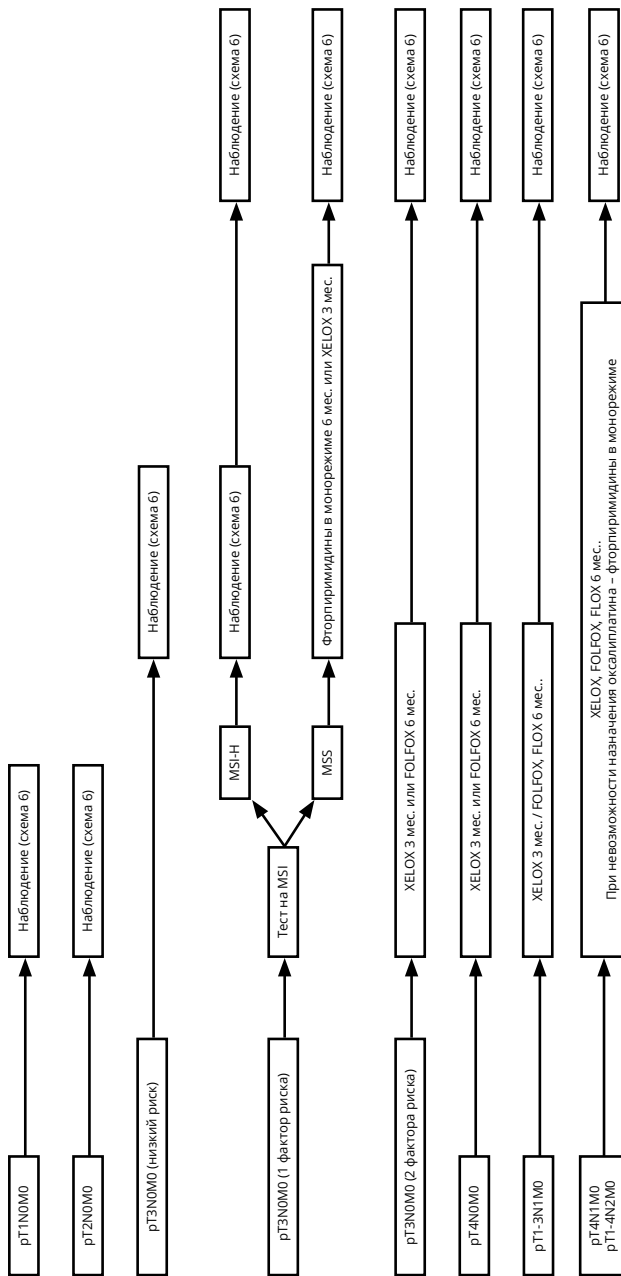
Примечание. У пациентов с высоким риском рецидива перерыв между обследованиями может быть сокращен.

Приложение В. Алгоритмы ведения пациентов

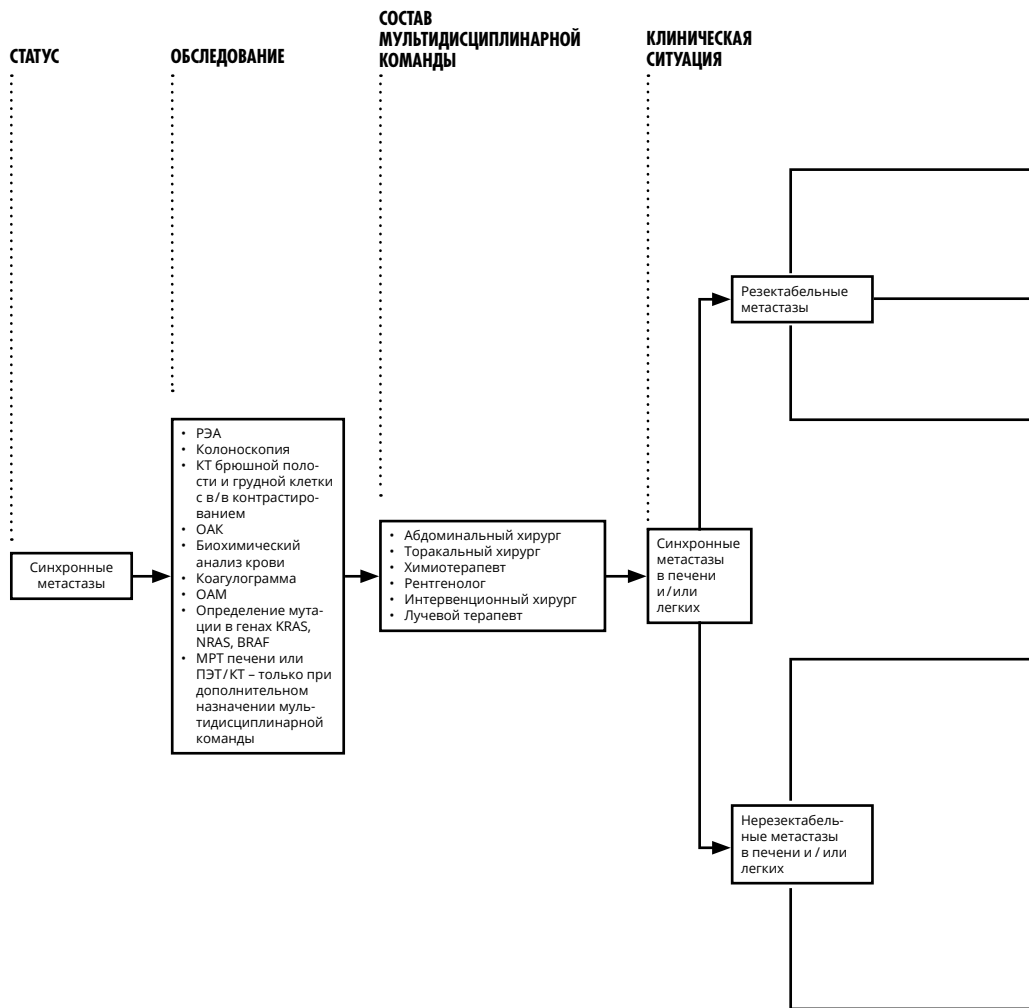
ПОСЛЕДУЮЩАЯ ТАКТИКА

ПОСЛЕОПЕРАЦИОННАЯ ТЕРАПИЯ

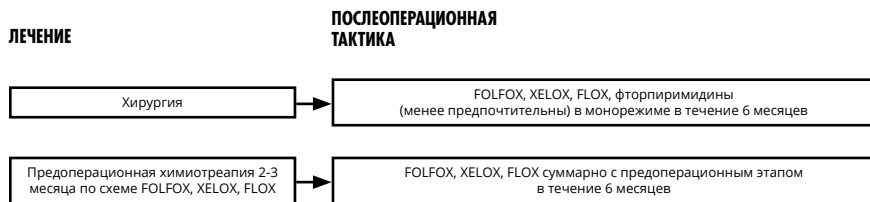
ПАТОМОРОЛОГИЧЕСКАЯ СТАДИЯ



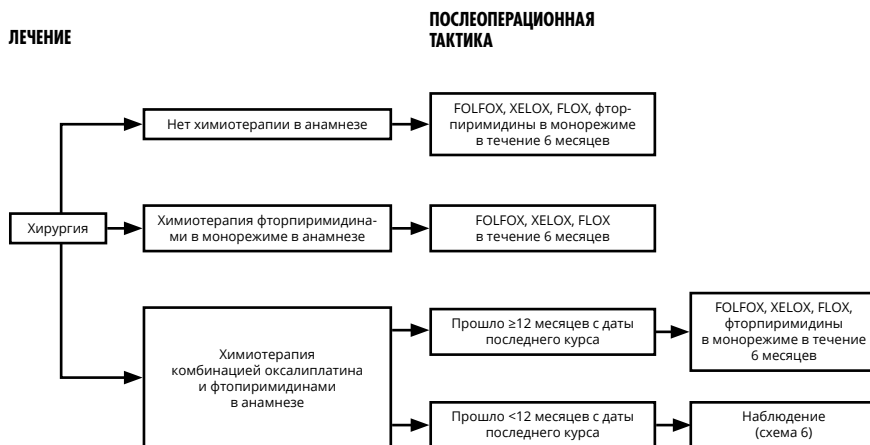
Выбор адьювантной химиотерапии при раке ободочной кишки I–III стадии (схема 1).



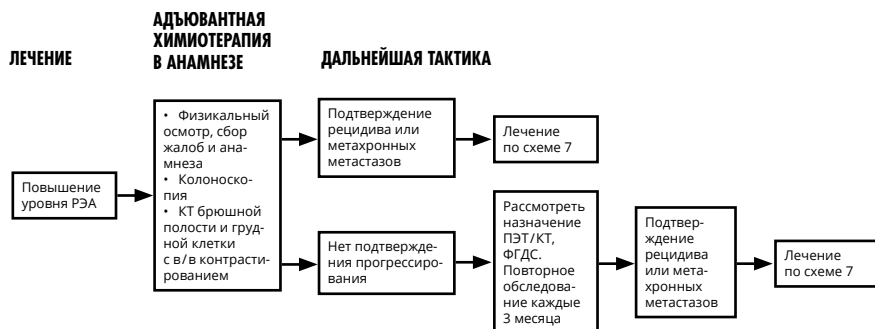Тактика лечения при синхронных метастазах рака ободочной кишки (схема 2).



Выбор адъювантной терапии при резектабельных синхронных метастазах (схема 3).



Выбор адъювантной терапии при резектабельных метасинхронных метастазах (схема 4).

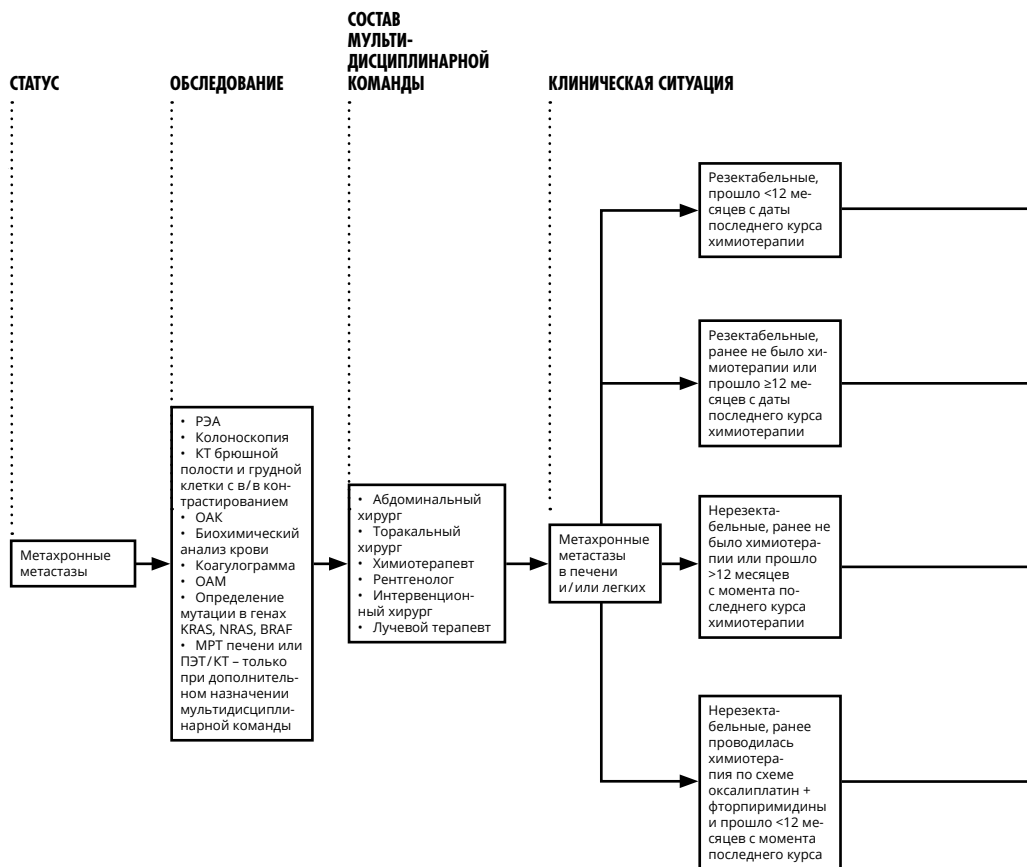


Тактика при подозрительных находках при наблюдения (схема 5).

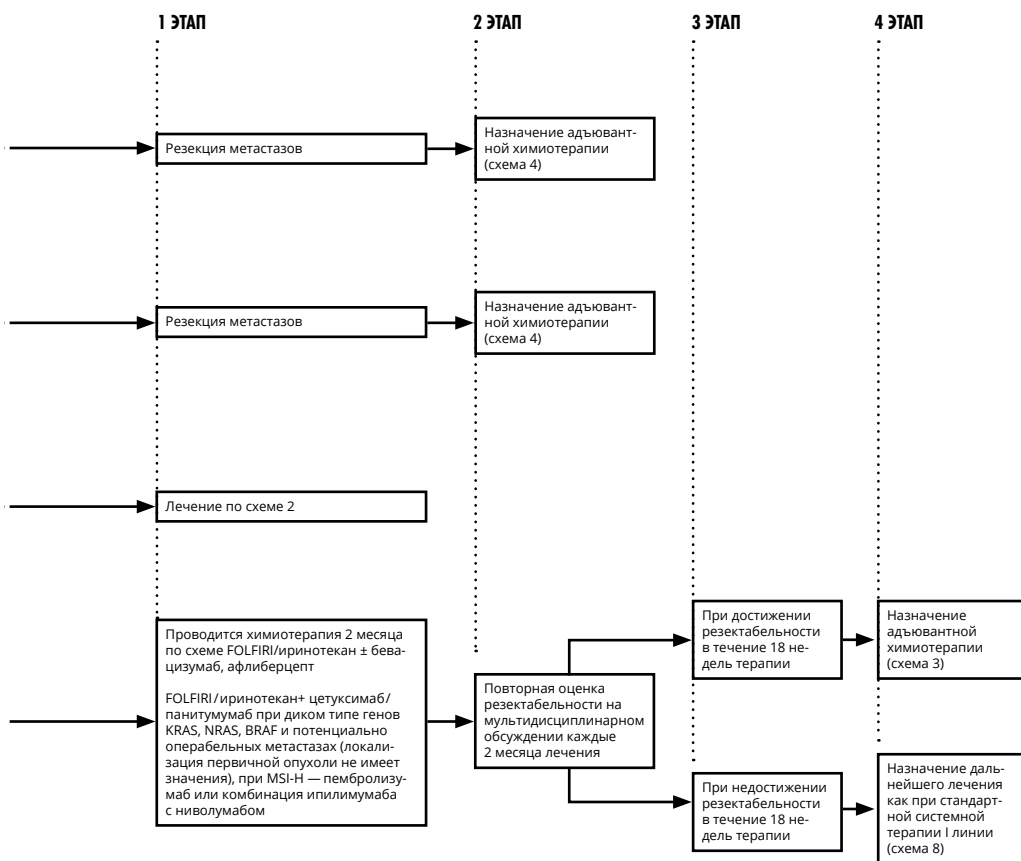
Схема наблюдения за пациентами (схема 6)

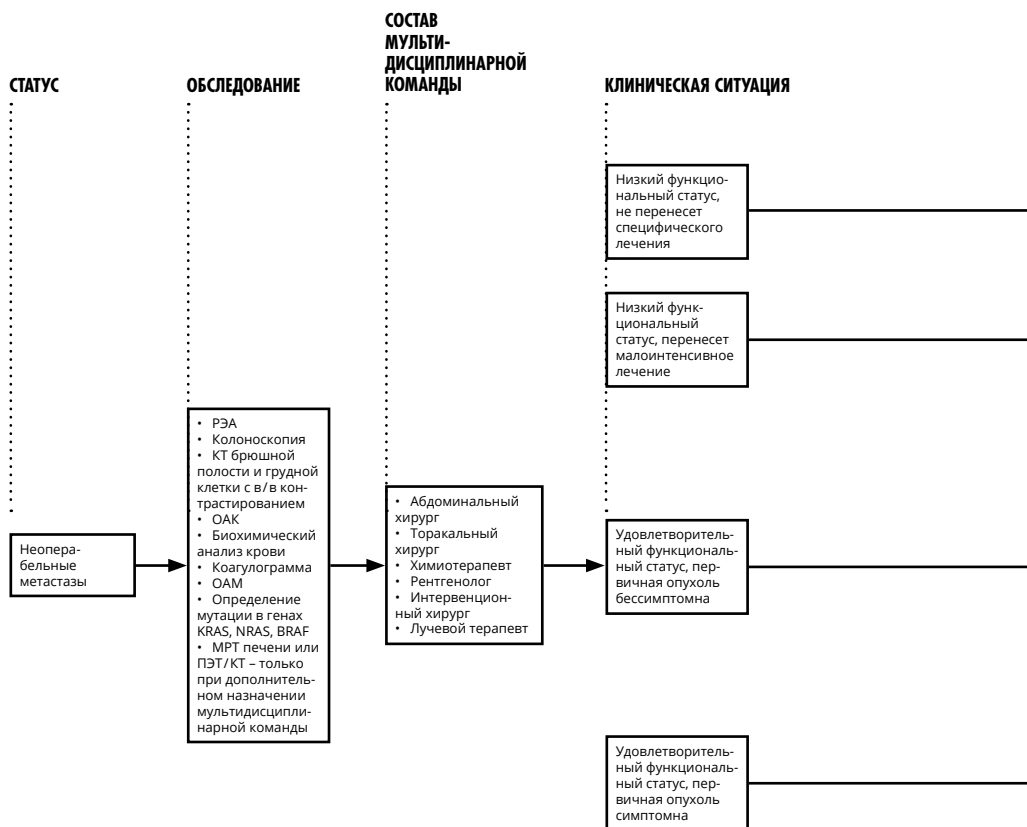
Лечение	План обследования
Стадия I	Колоноскопия
Стадия II–III или после радикальной резекции органов с метастазами	Колоноскопия
	РЭА
	Сбор жалоб, анамнеза, физикальный осмотр
	КТ брюшной полости, грудной клетки, малого таза с в/в и пероральным контрастированием
	ПЭТ/КТ не рекомендуется
Стадия IV	Колоноскопия
	РЭА
	Сбор жалоб, анамнеза, физикальный осмотр
	УЗИ брюшной полости, забрюшинного пространства, малого таза
	КТ брюшной полости, грудной клетки, малого таза с в/в и пероральным контрастированием
	ПЭТ/КТ не рекомендуется

	Частота выполнения в 1-ый год	Дальнейшее предоставление услуги
	1 раз	При аденомах – повторить через 1 год; при отсутствии аденом – повторить через 3 года; в дальнейшем при отсутствии патологии – 1 раз в 5 лет
	Если перед хирургическим лечением не удалось осмотреть все отделы ободочной кишки, необходимо провести полноценную колоноскопию в течение 3–6 мес. от даты операции	При аденомах – повторить через 1 год; при отсутствии аденом – повторить через 3 года; в дальнейшем при отсутствии патологии – 1 раз в 5 лет
	1 раз	При аденомах – повторить через 1 год; при отсутствии аденом – повторить через 3 года, в дальнейшем, при отсутствии патологии – 1 раз в 5 лет
	Если перед хирургическим лечением не удалось осмотреть все отделы ободочной кишки – провести полноценную колоноскопию в течение 3–6 мес. от даты операции	При аденомах – повторить через 1 год; при отсутствии аденом – повторить через 3 года, в дальнейшем, при отсутствии патологии – 1 раз в 5 лет
	1 раз в 3 мес.	1 раз в 3 мес. в течение 2-го года, затем – каждые 6 мес. на протяжении 3–5 лет наблюдения
	1 раз в 3 мес.	1 раз в 3 мес. в течение 2-го года, затем – каждые 6 мес. на протяжении 3–5 лет наблюдения
	1 раз в 6–12 мес.	1 раз в 6 мес. в течение 2-го года, затем – 1 раз в год в течение 3–5 лет
	1 раз	При аденомах – повторить через 1 год; при отсутствии аденом – повторить через 3 года, в дальнейшем, при отсутствии патологии – 1 раз в 5 лет
	Если перед хирургическим лечением не удалось осмотреть все отделы ободочной кишки, необходимо провести полноценную колоноскопию в течение 3–6 мес. от даты операции	При аденомах – повторить через 1 год; при отсутствии аденом – повторить через 3 года, в дальнейшем, при отсутствии патологии – 1 раз в 5 лет
	1 раз в 3 мес.	1 раз в 3 мес. на втором году, затем – каждые 6 мес. на протяжении 3–5 лет наблюдения
	1 раз в 3 мес.	1 раз в 3 мес. на втором году, затем – каждые 6 мес. на протяжении 3–5 лет наблюдения
	1 раз в 3 мес.	1 раз в 3 мес. на втором году, затем – каждые 6 мес. на протяжении 3–5 лет наблюдения
	1 раз в 6 мес.	1 раз в 6 мес. на втором году, затем – 1 раз в год на протяжении 3–5 лет наблюдения

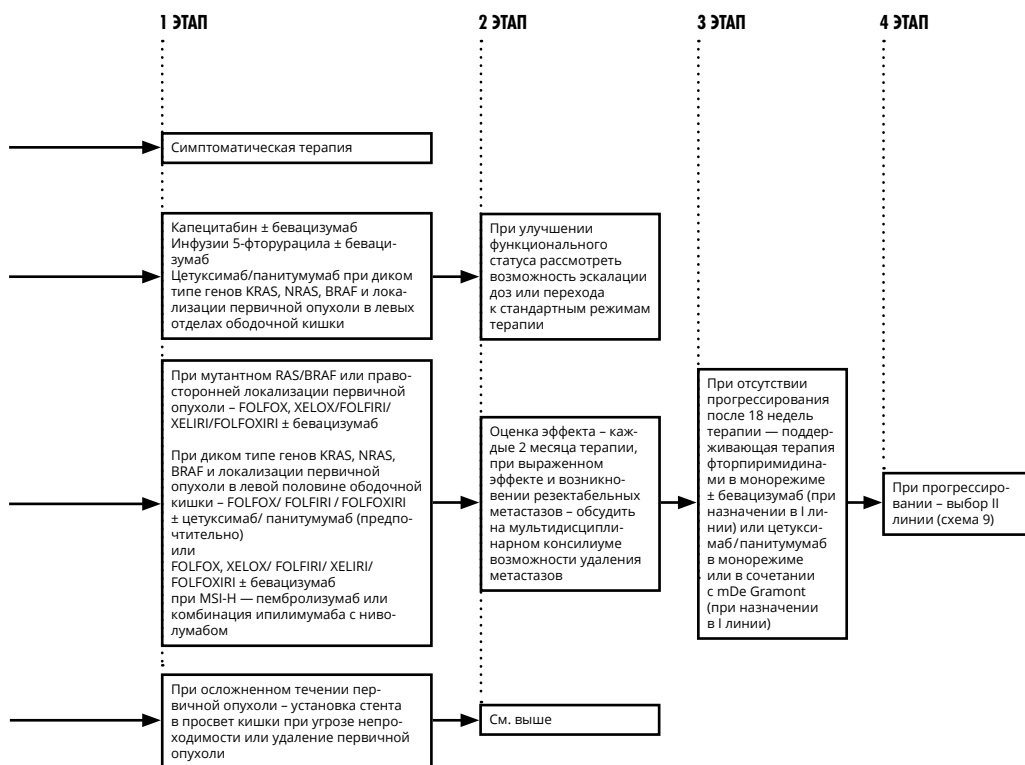


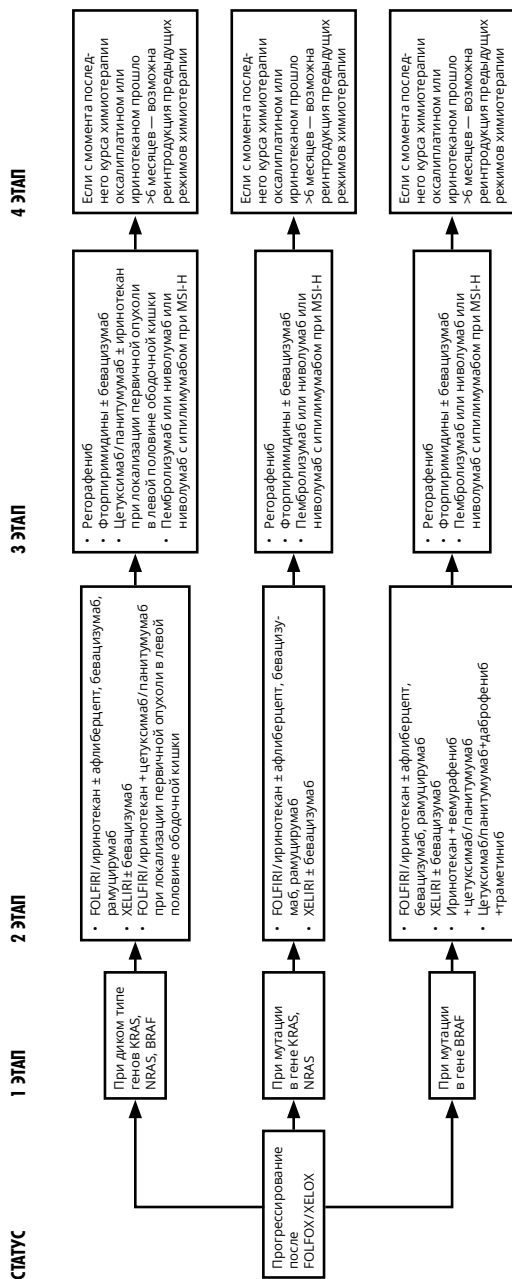
Тактика лечения при метасхронных метастазах рака ободочной кишки (схема 7).



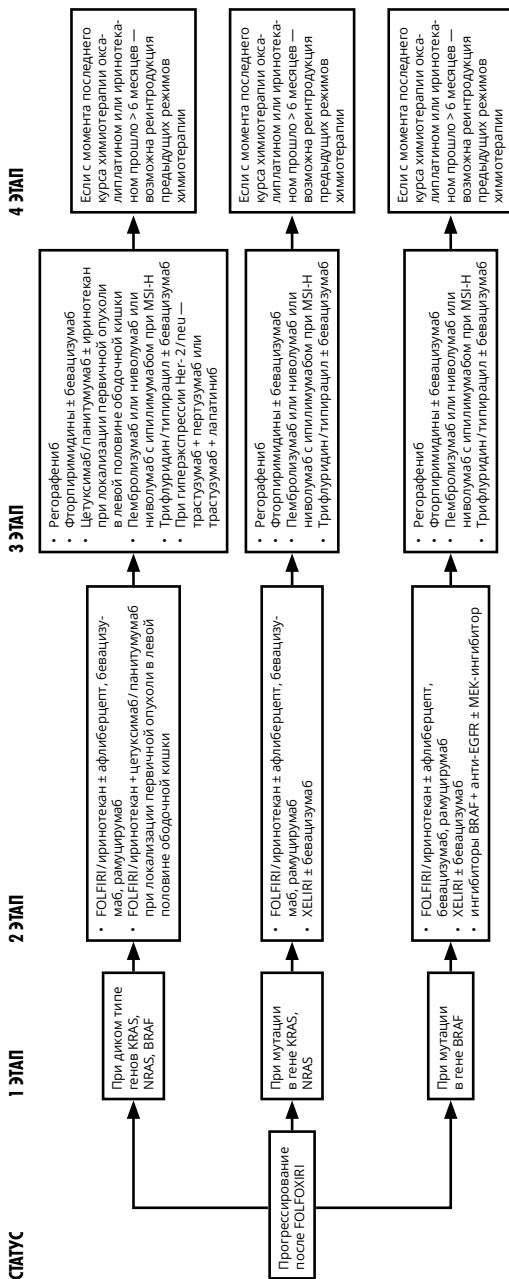


Тактика лечения при неоперабельных метастазах рака ободочной кишки (схема 8).

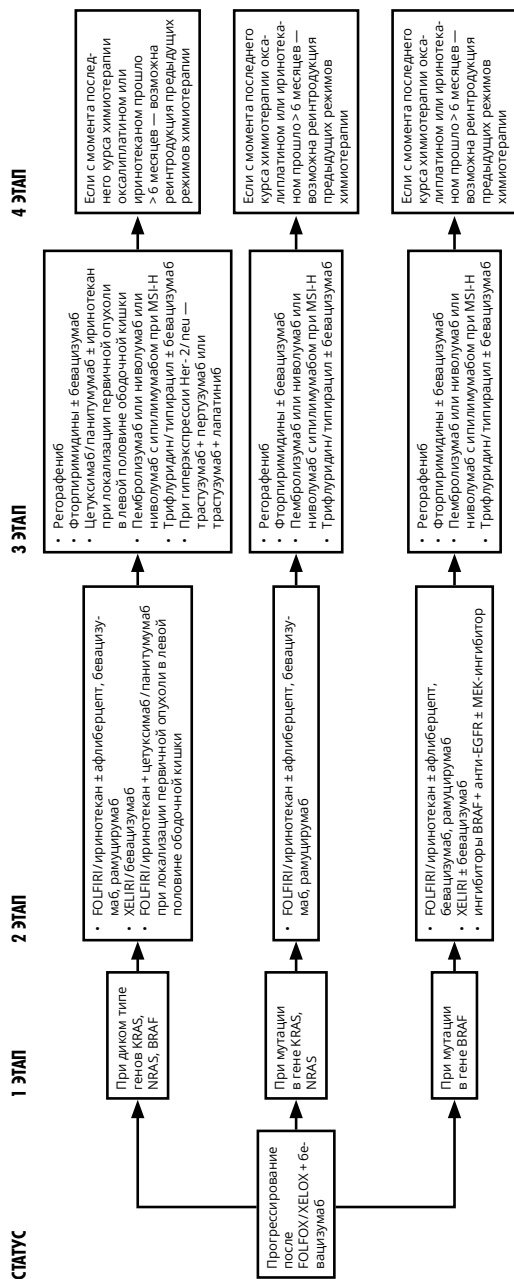




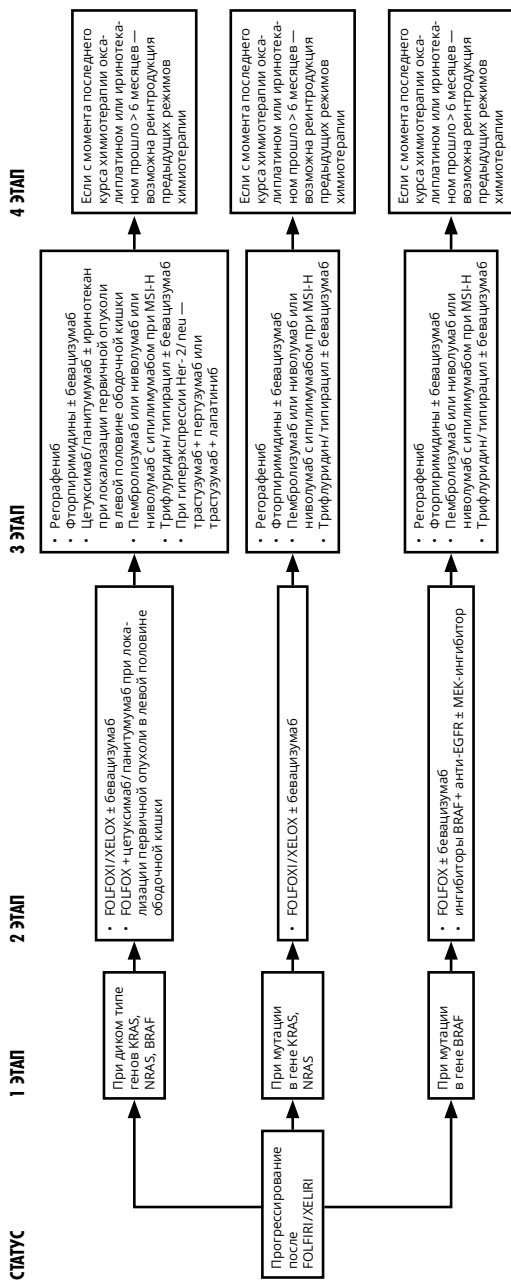
Выбор II и последующих линий терапии при неоперабельных метастазах рака ободочной кишки (схема 9).



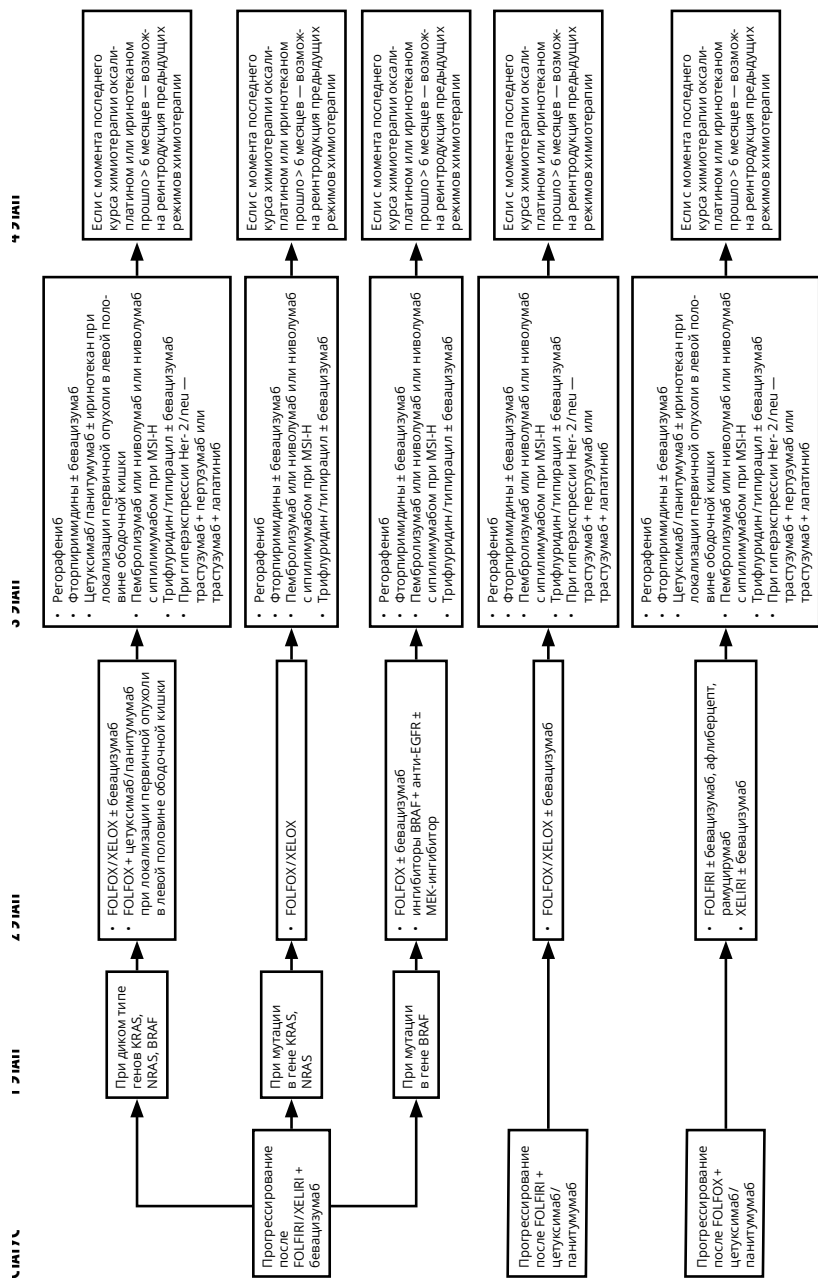
Выбор II и последующих линий терапии при неоперабельных метастазах рака ободочной кишки (схема 9, продолжение).



Выбор II и последующих линий терапии при неоперабельных метастазах рака ободочной кишки (схема 9, продолжение).



Выбор II и последующих линий терапии при неоперабельных метастазах рака ободочной кишки (схема 9, продолжение)



Выбор II и последующих линий терапии при неоперабельных метастазах рака ободочной кишки (схема 9, продолжение).