

ПРАКТИЧЕСКИЕ РЕКОМЕНДАЦИИ ПО ЛЕКАРСТВЕННОМУ ЛЕЧЕНИЮ РАКА ПРЯМОЙ КИШКИ

Коллектив авторов: Федеянин М.Ю., Гладков О.А., Гордеев С.С., Рыков И.В., Трякин А.А., Черных М.В.

DOI: 10.18027 / 2224-5057-2017-7-3s2-295-332

Ключевые слова: рак толстой кишки, химиотерапия, таргетная терапия, хирургия, метастазэктомия.

I. КЛАССИФИКАЦИЯ И ОПРЕДЕЛЕНИЕ СТАДИИ

Гистологическая классификация рака прямой кишки (РПК) проводится в соответствии с международной классификацией опухолей от 2010 г.

I.1. Международная гистологическая классификация (2010 г.)

Эпителиальные опухоли

- Доброкачественные опухоли
 - Тубулярная аденома
 - Ворсинчатая аденома
 - Тубулярно-ворсинчатая аденома
 - Аденоматозный полип
- Интраэпителиальная неоплазия (дисплазия), связанная с хроническими воспалительными заболеваниями кишечника
 - Железистая интраэпителиальная неоплазия высокой степени
 - Железистая интраэпителиальная неоплазия низкой степени
- Рак¹
 - Аденокарцинома
 - Слизистая аденокарцинома²

¹ Опухоли делятся на высоко- (более чем в 95% клеток определяются железистые структуры), умеренно- (железистые структуры определяются в 50–95% клеток), низкодифференцированные (железистые структуры определяются в 5–50% клеток) и недифференцированные (железистые структуры определяются в <5% клеток).

² Устанавливается, если >50% объёма опухоли представлено внеклеточной слизью; всегда расцениваются как низкодифференцированные.

- Перстневидноклеточный рак¹
- Мелкоклеточный рак
- Плоскоклеточный рак
- Аденоплоскоклеточный рак
- Медуллярный рак
- Недифференцированный рак

1.2. Стадирование РПК

Должно проводиться по системе TNM (7-е издание 2010 г.) (табл. 1). Для рака прямой кишки используется единая классификация.

Символ Т содержит следующие градации:

- ТХ – недостаточно данных для оценки первичной опухоли
 - Тis – преинвазивный рак (интраэпителиальная инвазия или инвазия собственной пластинки слизистой оболочки)
 - Т1 – опухоль распространяется в подслизистый слой стенки кишки
 - Т2 – опухоль распространяется на мышечный слой, без прорастания стенки кишки
 - Т3 – опухоль прорастает все слои стенки кишки с распространением в жировую клетчатку, без поражения соседних органов.
- Для опухолей, расположенных в верхнеампулярном отделе прямой кишки и ректосигмоидном отделе ободочной кишки (покрытых брюшиной), символ Т3 характеризует распространение опухоли до субсерозной оболочки (не прорастают серозную оболочку)
- Т4 – опухоль прорастает в окружающие органы и ткани или серозную оболочку при локализации в верхнеампулярном отделе прямой кишки и ректосигмоидном отделе ободочной кишки (покрытых брюшиной)
 - Т4а – прорастание висцеральной брюшины
 - Т4б – прорастание в другие органы и структуры

Символ N указывает на наличие или отсутствие метастазов в регионарных лимфатических узлах

- NX – недостаточно данных для оценки регионарных лимфатических узлов
- N0 – поражения регионарных лимфатических узлов нет
- N1 – метастазы в 1–3 (включительно) регионарных лимфатических узлах
- N1a – метастазы в 1 регионарном лимфатическом узле
- N1b – метастазы в 2–3 лимфатических узла
- N1c – диссеминаты в брыжейке без поражения регионарных лимфатических узлов
- N2 – метастазы более чем в 3 регионарных лимфатических узлах
- N2a – метастазы в 4–6 лимфатических узлах
- N2b – метастазы в 7 и более лимфатических узлах

Символ M характеризует наличие или отсутствие отдаленных метастазов

- M0 – отдаленных метастазов нет
- M1 – отдаленные метастазы есть

¹ Устанавливается, если >50% внутриклеточного объема представлено слизью; всегда расцениваются как низкодифференцированные.

M1a – отдаленные метастазы в одном органе

M1b – отдаленные метастазы более чем в одном органе или по брюшине

Группировка по стадиям представлена в табл. 1:

Таблица 1. Группировка по стадиям рака прямой кишки

Стадия	T	N	M
0	is	0	0
I	1,2	0	0
II	3,4	0	0
IIA	3	0	0
IIB	4a	0	0
IIC	4b	0	0
III	Любая	1,2	0
IIIA	1,2	1	0
	1	2a	0
IIIB	1, 2	2b	0
	2,3	2a	0
	3,4a	1	0
IIIC	4b	1,2a,2b	0
	4a	2a	0
	3,4a	2b	0
IV	Любая	Любая	1
Iva	Любая	Любая	1a
IVb	Любая	Любая	1b

1.3. Стадирование по Kikuchi раннего рака прямой кишки

При планировании местного иссечения T1 РПК предлагается детальное стадирование заболевания на основании данных МРТ и УЗ-колоноскопии по следующим критериям:

- T1sm1 – глубина инвазии подслизистого слоя до 1/3
- T1sm2 – умеренная глубина инвазии подслизистого слоя – до 2/3
- T1sm3 – полная инвазия опухолью всего подслизистого слоя.

Окончательное стадирование проводится по результатам гистологического исследования после удаления опухоли.

2. ДИАГНОСТИКА

Диагноз РПК основывается на данных осмотра, результатах инструментальных методов обследования и патоморфологическом заключении.

2.1. Жалобы и анамнез

Рекомендуется тщательный сбор жалоб и анамнеза у пациента с целью выявления факторов, которые могут повлиять на выбор тактики лечения. У 3–5% больных развитие заболевания связано с наличием известных наследственных синдромов. Наиболее распространённые – синдром Линча и семейный аденоматоз толстой кишки. В связи с этим у всех больных колоректальным раком после подтверждения диагноза рекомендуется собрать семейный анамнез и проанализировать его на соответствие критериям Amsterdam II и Bethesda.

2.2. Физикальное обследование

Рекомендуется тщательный физикальный осмотр, включающий пальцевое ректальное исследование, оценку нутритивного статуса.

2.3. Лабораторная диагностика

Рекомендуется выполнять: развернутые клинический и биохимический анализы крови, онкомаркеры РЭА, СА-19–9, исследование свёртывающей системы крови, анализ мочи.

2.4. Инструментальная диагностика

Тотальная колоноскопия с биопсией – наиболее информативный метод исследования, позволяющий непосредственно визуализировать опухоль, определить её размеры, локализацию и макроскопический тип, оценить угрозу осложнений (кровотечение, перфорация), а также получить материал для морфологического исследования. Для получения достаточного количества материала требуется выполнить несколько (3-5) биопсий стандартными эндоскопическими щипцами. План лечения не следует составлять до получения данных биопсии. При подслизистом инфильтративном росте опухоли возможен ложноотрицательный результат, что требует повторной глубокой биопсии. Чувствительность и специфичность метода возрастает при использовании современных технологий эндоскопической визуализации (увеличительной эндоскопии, узкоспектральной эндоскопии, хромоэндоскопии, флуоресцентной диагностики). Если тотальная колоноскопия не была выполнена на дооперационном этапе, ее необходимо провести в течение 3–6 мес. после хирургического лечения.

- МРТ малого таза перед планированием химиолучевой терапии и перед хирургическим лечением. МРТ малого таза позволяет определить локализацию, протяженность, глубину инвазии опухоли, оценить состояние

регионарных лимфатических узлов. Протокол заключения МРТ малого таза при РПК должен включать следующую информацию:

- размеры опухоли, глубину инвазии в стенку прямой кишки;
- минимальное расстояние от края опухоли до мезоректальной фасции;
- количество и размеры лимфатических узлов параректальной клетчатки;
- МРТ признаки их злокачественного поражения;
- вовлечения мезоректальной фасции потенциально поражёнными лимфатическими узлами;
- наличие венозной инвазии;
- количество и размеры экстрафасциальных лимфатических узлов;
- МРТ признаки их злокачественного поражения;
- для рака нижеампулярного отдела прямой кишки – наличие инвазии внутреннего сфинктера/межсфинктерного пространства/наружного сфинктера/мышц поднимающих задний проход.

Современные режимы МРТ с использованием диффузно-взвешенных изображений могут повысить информативность исследования. В/в контрастирование не повышает информативность оценки распространённости опухоли. Окончательное принятие решение о тактике лечения больных РПК возможно только по результатам МРТ.

- Ирригоскопия или КТ-колонография при невозможности выполнения тотальной колоноскопии. В 4–5% случаев встречаются синхронные образования, которые могут быть пропущены при пальпаторной ревизии на операции. Поэтому полное обследование толстой кишки рекомендуется выполнять всем пациентам до хирургического лечения, при технической невозможности – не позднее 3 мес. после хирургического лечения. КТ колонография имеет большую по сравнению с ирригоскопией чувствительность в выявлении полипов, особенно в проксимальных отделах толстой кишки.
- УЗИ органов брюшной полости и забрюшинного пространства либо КТ органов брюшной полости с в/в контрастированием. КТ органов брюшной полости и грудной клетки является стандартом уточняющей диагностики при раке прямой кишки в большинстве развитых стран. На практике данные исследования могут быть отчасти заменены УЗИ органов брюшной полости и рентгенографией грудной клетки в двух проекциях у пациентов с небольшой местной распространённостью опухолевого процесса.
- Рентгенография грудной клетки либо КТ органов грудной клетки.
- ЭКГ.
- Уз колоноскопия – при планировании местного иссечения T1smI и ворсинчатых опухолей прямой кишки.
- МРТ органов брюшной полости с в/в контрастированием при планировании резекции печени в случаях, когда КТ не позволяет в полной мере высказаться о распространённости процесса в печени.
- Остеосцинтиграфия – при подозрении на метастатическое поражение костей скелета.

- Биопсия под контролем УЗИ/КТ – при подозрении на метастазы по данным КТ или МРТ в случаях, когда их подтверждение принципиально меняет тактику лечения.
- ПЭТ-КТ – при подозрении на метастазы по данным КТ или МРТ в случаях, когда их подтверждение принципиально меняет тактику лечения.
- Лапароскопия при резектабельных стадиях болезни – при подозрении на диссеминацию опухоли по брюшине.
- МРТ или КТ головного мозга с в/в контрастированием – при подозрении на метастатическое поражение головного мозга.
- При подготовке к хирургическому лечению с целью оценки функционального статуса по показаниям рекомендуется проводить дополнительное обследование: ЭхоКГ, холтеровское мониторирование сердечной деятельности, исследование ФВД, УЗИД сосудов шеи и нижних конечностей, консультации кардиолога, эндокринолога, невропатолога и т.п.

2.5. Иная диагностика

- Анализ биоптата опухоли на мутацию RAS (экзоны 2–4 генов KRAS и NRAS), если диагностированы или заподозрены отдаленные метастазы аденокарциномы, это может повлиять на выбор таргетного агента в лечении метастатического процесса. Мутация в гене BRAF при РПК – явление казуистическое.
- Генетическое тестирование рекомендуется в следующих случаях:
 - Подозрение на синдром Линча. Выполняется тестирование на мутации в генах MLH1, MSH2, MSH6, PMS2:
 - при соответствии пациента критериям Amsterdam II и Bethesda;
 - при наличии у пациента родственника первой или второй линии с установленным диагнозом синдрома Линча;
 - при развитии у пациентки рака эндометрия в возрасте до 50 лет.
 - Подозрение на семейный аденоматоз-тестирование на мутацию гена APC:
 - при наличии у пациента более 20 полипов кишечника;
 - при наличии у пациента родственника первой линии с установленным диагнозом семейного аденоматоза.
 - Подозрение на наличие аттенуированной формы семейного аденоматоза, МҮН – ассоциированный полипоз – тестирование на мутацию APC, мутацию МҮН – пациенты, у которых выявлено более 20 полипов толстой кишки, но с отрицательным анализом на мутацию APC:
 - пациенты, у которых в семье прослеживается рецессивное наследование семейного аденоматоза;
 - пациенты, у которых полипы выявляются в более позднем возрасте (34–44 лет).

За исключением МҮН-ассоциированного полипоза и синдрома Блума, все наследственные синдромы, связанные с развитием колоректального рака, носят аутосомно-доминантный характер. При наличии яркого семейного анамнеза зло-

качественных заболеваний пациентам с исключённым семейным аденоматозным полипозом и синдромом Линча показана консультация генетика для выявления более редких заболеваний: синдромов Пейтца-Егерса, Ли-Фраумени, Блума, Коудена, ювенильного полипоза, олигодонтии и колоректального рака.

- Гистологическое исследование хирургически удаленного опухолевого препарата. В морфологическом заключении рекомендуется отразить следующие параметры:
 - расстояние до проксимального и дистального краев резекции;
 - размеры опухоли;
 - гистологическое строение опухоли;
 - степень дифференцировки опухоли;
 - pT;
 - pN (с указанием общего числа исследованных и пораженных л/у);
 - состояние проксимального края резекции (отрицательный результат также должен быть констатирован);
 - состояние дистального края резекции (отрицательный результат также должен быть констатирован);
 - состояние латерального края резекции (отрицательный результат также должен быть констатирован);
 - расстояние от опухоли до латерального края резекции;
 - целостность мезоректальной фасции (при наличии дефектов указать глубину и отношение к опухоли);
 - наличие лимфоваскулярной, периневральной инвазии (отрицательный результат также должен быть констатирован);
 - степень регрессии опухоли по шкале Mandard или Dworak (при наличии предшествующего комбинированного лечения);
 - поражение апикального лимфатического узла (отрицательный результат также должен быть констатирован);
 - глубина инвазии в подслизистый слой (для препаратов после местного иссечения раннего РПК);
 - для удаленных малигнизированных полипов – наличие инвазии опухоли в ножку полипа.

3. ЛЕЧЕНИЕ

3.1. Общие принципы

- При раннем раке прямой кишки 0–I стадии (Tis-T1sm1-sm2N0M0) рекомендуется хирургическое лечение методом трансанального полнослойного эндоскопического удаления опухоли. Особенность рака данной стадии – благоприятный прогноз (5-летняя выживаемость более 90%) и возможность применения органосохраняющих и функционально-щадящих способов лечения с высокой эффективностью.
 - Показания к проведению органосохраняющего лечения:
 - размеры опухоли <3 см;
 - поражение не более 30% окружности кишки;
 - подвижность образования;
 - умеренно- или высокодифференцированная аденокарцинома.

Трансанальная эндоскопическая резекция должна сопровождаться полнослойным иссечением стенки кишки с прилежащей мезоректальной клетчаткой и последующим ушиванием оставшегося дефекта. При выявлении после морфологического исследования удалённой трансанально опухоли факторов негативного прогноза выполняется стандартная операция с тотальной мезоректумэктомией.

- Факторы негативного прогноза:
 - стадия \geq T1sm3;
 - поражение краёв резекции;
 - сосудистая или периневральная инвазия;
 - низкодифференцированная или слизистая аденокарцинома.

Адювантная терапия не проводится.

- При раннем локализованном раке прямой кишки (T1sm3-T2-3bN0M0) рекомендуется выполнение операции с тотальной мезоректумэктомией без предоперационного лечения. При верхнеампулярной локализации рака допускается частичная мезоректумэктомия. Адювантная терапия не проводится. При выявлении после операции поражения опухолью циркулярного края резекции, pT1-3N1–2, назначается послеоперационная ХЛТ (см. п. 3.3). При выполнении операции в референсном центре и подтверждении в морфологическом заключении удовлетворительного/высокого качества мезоректумэктомии возможно отказаться от проведения послеоперационной ХЛТ. При выявлении поражения регионарных лимфатических узлов проводится адювантная ХТ.
- При локализованном и местнораспространённом раке прямой кишки II–III стадий (T1-2N1-2M0, T3-4N0-2M0, T2N0M0 при нижнеампулярной локализации опухоли) рекомендуется проведение предоперационной ЛТ или ХЛТ и последующего радикального хирургического лечения в объёме тотальной или парциальной мезоректумэктомии. При локализации опухоли в среднеампулярном отделе и отсутствии вовлечения циркулярных краёв резекции (на основании данных МРТ) возможны следующие варианты предоперационной терапии:

- короткий курс дистанционной конформной ЛТ с последующим хирургическим лечением в течение 3 дней; допустимо увеличение временного интервала перед операцией до 4–6 нед.;
- курс дистанционной конформной ЛТ в комбинации с ХТ фторпиримидинами (см. п. 3.3);
- в условиях специализированных клиник у пациентов с локализацией опухоли в средне- и верхнеампулярном отделах прямой кишки с поражением ≤ 3 лимфатических узлов по данным МРТ размерами < 10 мм и не вовлеченной мезоректальной фасцией допустимо выполнение хирургического лечения без предоперационной ЛТ или ХЛТ; при подозрении на вовлечение потенциальных циркулярных краев резекции по данным предоперационного обследования (МРТ) или низко расположенных опухолях, показан курс дистанционной конформной ЛТ в комбинации с ХТ фторпиримидинами (см. п. 3.3). У пациентов старческого возраста с тяжёлыми сопутствующими заболеваниями допустимо проведение короткого курса дистанционной конформной ЛТ (см. п. 3.3). В случаях предоперационной ХЛТ назначение адьювантной ХТ основано на результатах патоморфологического исследования. При урТ3-4N0 или урТ1-4N+ проводится адьювантная ХТ по схеме XELOX или FOLFOX, суммарно до 6 мес., включая и длительность предоперационного лечения. При урТ1-2N0 проводится адьювантная ХТ фторпиримидинами в монорежиме (при отсутствии высокого уровня микросателлитной нестабильности в опухоли). При урТ0N0 адьювантная ХТ не проводится. При рТ1-3N1–2 в случае, если ЛТ не была проведена до операции, она проводится после хирургического вмешательства (курс дистанционной конформной ЛТ в комбинации с ХТ фторпиримидинами). Адьювантная ХТ в таком случае назначается по рекомендациям для лечения рака ободочной кишки. При выполнении операции в референсном центре и подтверждении в морфологическом заключении удовлетворительного/высокого качества мезоректумэктомии возможно отказаться от проведения послеоперационной химиолучевой терапии.
- При нерезектабельном раке прямой кишки (Т4N0-2M0) рекомендуется проведение мелкофракционной дистанционной конформной ЛТ в комбинации с ХТ фторпиримидинами и последующей повторной оценкой резектабельности в условиях специализированных учреждений. При отсутствии осложнений 3–4 степени возможно дополнительное проведение ХТ по схеме XELOX во время интервала до хирургического лечения. Через 10–12 нед. после окончания курса ХЛТ повторно выполняется МРТ малого таза, оценивается операбельность опухоли. Если резектабельность опухоли не достигнута, допустимо назначение ХТ в режиме XELOX 4–6 курсов с последующей МРТ малого таза для оценки эффекта. В случае осложненного течения со стороны первичной опухоли (кровотечение, непроходимость, наличие связанных с опухолью свищей) перед ХЛТ необходимо рассмо-

треть вопрос о колостомии/стентировании прямой кишки как альтернативы паллиативной резекции прямой кишки. Дальнейшие варианты лечения включают попытку радикального хирургического лечения, паллиативное хирургическое лечение, паллиативную лекарственную терапию. У пациентов старческого возраста с тяжёлыми сопутствующими заболеваниями допустимо проведение короткого курса дистанционной конформной ЛТ с пролонгированным интервалом (6–10 нед.) до оценки эффекта и решения вопроса о проведении хирургического вмешательства. С целью увеличения шанса резектабельности после ХЛТ возможно проведение системной ХТ.

- При генерализованном раке прямой кишки с резектабельными/потенциально резектабельными синхронными метастазами в печени или лёгких (M1a) рекомендуется выполнять хирургическое вмешательство в объеме R0, как только метастазы станут резектабельными. При исходной возможности выполнения R0 резекции метастазов РПК в печени или лёгких, а также при переходе метастатического поражения этих органов в резектабельное состояние в процессе ХТ проведение хирургического лечения в объёме R0 может обеспечить 5-летнюю выживаемость у 30–50% пациентов. Все больные с изолированным метастатическим поражением печени/лёгких на долечбном этапе должны обсуждаться совместно с торакальными хирургами/хирургами-гепатологами. Хирургическое вмешательство в объёме R0 необходимо выполнять, как только метастазы станут резектабельными. Пролонгация ХТ может приводить к повышению частоты токсических поражений печени, а также к «исчезновению» части метастазов, что затруднит их идентификацию хирургом во время резекции. Радиочастотная абляция метастазов в печени или стереотаксическое лучевое воздействие может применяться как дополнение к резекции для достижения радикальности вмешательства, так и самостоятельно при невозможности хирургического лечения. Добавление МКА к ХТ не показано при резектабельных метастазах, так как может ухудшать отдаленные результаты. В то же время при потенциально резектабельных очагах, когда в случае объективного ответа есть шанс выполнить R0/R1 резекцию, их применение оправдано. При близком расположении метастатических очагов в печени к магистральным структурам, высоким риске их прогрессирования и перехода в нерезектабельное состояние на первом этапе лечения, по решению консилиума, возможно хирургическое вмешательство на печени (при отсутствии симптомов со стороны первичной опухоли). В случае потенциально операбельных метастазов, пролонгированная химиолучевая терапия первичной опухоли в качестве первого этапа не рекомендуется, так как это может привести к прогрессированию отдалённых проявлений болезни. ХЛТ может быть безопасно перенесена на завершающие этапы лечения. Для пациентов с резектабельными метастазами тактика лечения зависит от исходной стадии cTN.

- cT1-2N0: показана ХТ двойными комбинациями (FOLFOX/XELOX). После 4–6 курсов лечения выполняется одновременное или последовательное удаление метастазов и первичной опухоли. Альтернативой

может являться проведение хирургического этапа лечения (удаление метастазов и первичной опухоли). В дальнейшем при рТ1-2N0 проводится адьювантная ХТ двойными комбинациями с включением фторпиримидинов и оксалиплатина (FOLFOX, XELOX) до общей продолжительности 6 мес.;

- сТ1-3N1-2:
 - При опухолях, расположенных в средне- и верхнеампулярном отделах (6–15 см) на первом этапе возможно применение следующих подходов:
 - 1) предоперационной ЛТ в самостоятельном варианте (дистанционная конформная ЛТ) с последующей ХТ двойными комбинациями на протяжении ~3 мес. с последующим обследованием и хирургическим лечением;
 - 2) ХЛТ (продолженный курс дистанционной конформной ЛТ) с последующим обследованием и хирургическим лечением;
 - 3) при высокорасположенных опухолях сТ1–2 или Т3 с инвазией не более 5 мм и единичных N+ можно отказаться от ЛТ, ограничившись ХТ [до операции проводятся 4–6 курсов лечения двойными комбинациями (FOLFOX, XELOX)].

После завершения предоперационной терапии одновременно или последовательно с удалением первичной опухоли проводится хирургическое удаление метастазов. Решение о проведении симультанной операции должно приниматься консилиумом с участием хирурга-онкопроктолога, хирурга-гепатолога или торакального хирурга, терапевта, анестезиолога, реаниматолога. В дальнейшем проводится адьювантная ХТ двойными комбинациями с включением фторпиримидинов и оксалиплатина (FOLFOX, XELOX) до общей продолжительности 6 мес.

- При низко расположенных (ниже 5 см) опухолях обязательно включение в план лечения дистанционной конформной ЛТ в комбинации с ХТ фторпиримидинами (см. п. 3.3). Хирургическое лечение проводится не ранее чем через 8 нед. после завершения ХЛТ. При отсутствии осложнений 3–4 степени возможно дополнительное проведение ХТ двойными комбинациями во время интервала до хирургического лечения. Лечение может быть начато и с ХТ двойными комбинациями для контроля отдаленных метастазов [проводится 4–6 курсов лечения двойными комбинациями (FOLFOX, XELOX)], в этом случае ЛТ проводится после ХТ. После завершения предоперационной терапии одновременно или последовательно с удалением первичной опухоли проводится хирургическое удаление метастазов. В дальнейшем проводится адьювантная ХТ двойными комбинациями с включением фторпиримидинов и оксалиплатина (FOLFOX, XELOX) до общей продолжительности 6 мес.
- сТ4 – показано проведение продолженного курса дистанционной конформной ЛТ. Возможно начало лечения с ХТ двойными комбинациями (для

контроля отдаленных метастазов) с последующей ХАТ. В случае эффекта со стороны первичной опухоли показано, в зависимости от состояния больного и объема вмешательства, симультанное или последовательное хирургическое вмешательство. В случае осложненного течения со стороны первичной опухоли (кровотечение, непроходимость, наличие связанных с опухолью свищей) перед ХАТ необходимо рассмотреть вопрос о колостомии/стентировании прямой кишки как альтернативы паллиативной резекции прямой кишки. У пациентов старческого возраста с тяжёлыми сопутствующими заболеваниями допустимо проведение короткого курса дистанционной конформной ЛТ с пролонгированным интервалом (6–10 нед.) до оценки эффекта и решения вопроса о проведении хирургического вмешательства.

- При генерализованном раке прямой кишки с нерезектабельными синхронными метастазами рекомендуется проведение максимальной эффективной ХТ, задачей которой является достижение объективного эффекта и перевод нерезектабельных метастазов в резектабельные. Показано применение двойных комбинаций (FOLFOX, XELOX или FOLFIRI). При отсутствии мутации RAS возможно добавление к режимам ХТ FOLFIRI или FOLFOX (но не XELOX или FLOX) анти-EGFR МКА, что позволяет увеличить частоту выполнения R0-резекций печени. Альтернативой является добавление бевацизумаба к любому двойному режиму ХТ (вне зависимости от мутации RAS), что повышает частоту выраженного лекарственного патоморфоза по сравнению с ХТ в самостоятельном виде. Другой возможной опцией повышения резектабельности является применение «тройной» комбинации FOLFOXIRI, к которой возможно добавление МКА, однако более высокая токсичность режима требует осторожности при его назначении. Внутриаартериальная ХТ остается экспериментальным методом и не рекомендуется для рутинного применения в I линии терапии. Различные методы эмболизации печеночной артерии, в/а ХТ могут применяться у отдельных пациентов с изолированным или преобладающим метастатическим поражением печени при исчерпанности возможностей системной терапии. Больные, у которых ответ на лечение недостаточен для перевода опухоли в резектабельное состояние, подлежат паллиативному лекарственному лечению. Вопрос об удалении первичной опухоли решается индивидуально с учётом риска развития связанных с ней осложнений. При условии хорошего ответа на проводимую терапию проводится повторная оценка резектабельности метастатических очагов.

Всех больных с изолированным метастатическим поражением печени/лёгких на долечевом этапе рекомендуется обсуждать совместно с торакальными хирургами/хирургами-гепатологами. Тактика лечения зависит от исходной резектабельности метастатических очагов. Наилучших результатов можно добиться при достижении края резекции не менее 1 см. Операцию в объеме R0 необходимо выполнять, как только метастазы станут резектабельными. Пролонгация ХТ может приводить к повышению частоты токсических поражений печени, а также к «исчезновению» части метастазов, что затруднит их идентификацию хирургом во время резекции. При симптомной первичной опухоли (угрозе кишечной непроходимости/кровотечения)

на первом этапе проводится хирургическое удаление первичной опухоли с лимфо-диссекцией. Радиочастотная абляция метастазов в печени или стереотаксическое лучевое воздействие может стать как дополнением к резекции печени для достижения радикальности вмешательства, так и самостоятельным методом при невозможности хирургического лечения. Внутриаартериальная ХТ остается экспериментальным методом и не рекомендована для рутинного применения в I линии терапии.

- При метакронных резектабельных или потенциально резектабельных метастазах рака прямой кишки в печени или лёгких рекомендуется проведение хирургического лечения с послеоперационной ХТ двойными (FOLFOX, XELOX) комбинациями препаратов. При исходной возможности выполнения R0 резекции метастазов РПК в печени или лёгких, а также при переходе метастатического поражения этих органов в резектабельное состояние в процессе ХТ проведение хирургического лечения в объёме R0 может обеспечить 5-летнюю выживаемость у 30–50% пациентов. Альтернативой данному подходу является проведение периоперационной ХТ: 3 мес. терапии FOLFOX или XELOX до резекции печени и столько же после нее. При распространённом опухолевом процессе в печени, делающем невозможным/сомнительным выполнение R0 – резекции, показано проведение максимально активной терапии для перевода этих метастазов в резектабельные. Обычно применяют двойные комбинации химиопрепаратов (FOLFOX, XELOX, FOLFIRI) с возможным добавлением (принципы лечения указаны выше) МКА.
- При исходно резектабельных метастатических очагах после успешной R0 или R1 резекции рекомендуется адьювантная ХТ. Альтернативой немедленному хирургическому лечению является проведение периоперационной системной химиотерапии (FOLFOX, XELOX). После 4–6 циклов выполняется одновременное или последовательное удаление метастазов и первичной опухоли, а после операции продолжается проводимая ранее ХТ до суммарной продолжительности 6 мес. Добавление моноклональных антител к ХТ при резектабельных метастазах в печени не показано, так как может ухудшать отдаленные результаты.
- При потенциально резектабельных синхронных и метакронных метастатических очагах рекомендуется проведение максимально активной ХТ, задачи которой – достижение объективного эффекта и перевод нерезектабельных метастазов в резектабельные (FOLFOX, XELOX или FOLFIRI).
- При потенциально резектабельных метастатических очагах в случае отсутствия мутации RAS (мутация в гене BRAF при раке прямой кишки – явление казуистическое) рекомендуется добавление к режимам химиотерапии FOLFIRI или FOLFOX анти-EGFR МКА (цетуксимаб или панитумумаб) либо бевацизумаба.
- При потенциально резектабельных метастатических очагах при наличии мутации RAS рекомендовано добавление бевацизумаба к любому из указанных выше режимов химиотерапии. Другой возможной опцией повышения резектабельности является применение «тройной» комбинации FOLFOXIRI, к которой возможно добавление МКА. После 4–6 циклов

выполняется повторная оценка резектабельности, при отсутствии прогрессирования – одновременное или последовательное удаление метастазов и первичной опухоли. Далее – адьювантная ХТ по программе FOLFOX или XELOX до суммарной продолжительности 6 мес. (с учетом предоперационной ХТ). В случае прогрессирования/невозможности удаления метастатических очагов лечение проводится по принципам, указанным в пункте лечения больных с нерезектабельными метастазами. В случае назначения таргетных препаратов, после перевода метастазов в операбельное состояние и выполнения R0 резекции метастатических очагов, проводится ХТ до суммарной продолжительности 6 мес. Анти-EGFR МКА, бевацизумаб и иринотекан следует в послеоперационном периоде отменить. При R1 резекции возможно продолжение предоперационной ХТ и МКА до суммарной продолжительности 6 мес.

- При функционально неоперабельном раке прямой кишки (на фоне тяжелой сопутствующей патологии) рекомендуется паллиативное лекарственного лечения либо симптоматической терапии. Возможно стентирование опухоли или формировании разгрузочной кишечной стомы. Риск проведения операции превышает риск, связанный с прогрессированием онкологического заболевания. Решение о наличии противопоказаний к хирургическому лечению может приниматься только на консилиуме с участием хирурга, терапевта, анестезиолога, реаниматолога. Больные данной группы подлежат паллиативному лекарственному лечению либо симптоматической терапии.
- При рецидиве рака прямой кишки рекомендовано проведение предоперационной дистанционной конформной ЛТ РОД 2 Гр, СОД 44 Гр на зону регионарного метастазирования, СОД 54–58 Гр на зону рецидива (в случае, если ЛТ не проводилась ранее), затем рассмотреть возможность повторного хирургического лечения, при невозможности проведения повторного хирургического лечения рекомендована системная ХТ. Даже если пациенту ранее проводилась ЛТ, необходимо рассмотреть вопрос о возможности дополнительного облучения или локального стереотаксического лучевого воздействия. Операцию выполняют через 10–12 нед. после ХЛТ. При невозможности ЛТ и хирургического вмешательства проводят паллиативную ХТ. Выбор лечебной тактики осуществляется на мультидисциплинарном консилиуме с участием хирурга-проктолога, гепатохирурга, лучевого терапевта и химиотерапевта, на основании результатов дооперационного обследования с определением клинической стадии заболевания.

3.2. Хирургическое лечение

- Перед операцией у всех больных РПК необходимо получить информированное согласие на проведение хирургического вмешательства и формирование колостомы (даже если это не предполагается в плане операции).
- При технической доступности и наличии квалифицированной бригады хирургов в референсных центрах рекомендуется проводить хирургическое

лечение РПК лапароскопическим доступом. Лапароскопические резекции прямой кишки имеют ряд преимуществ, включая раннюю реабилитацию пациентов, снижение частоты развития и выраженности спаечного процесса, меньшее использование опиоидных анальгетиков, снижение сроков госпитализации, меньший риск развития послеоперационных грыж.

- При наличии противопоказаний к формированию первичного анастомоза рекомендуется выполнять операцию Гартмана.
- Рекомендуется выполнять следующие стандартные объёмы оперативных вмешательств у больных РПК: чрезбрюшная резекция прямой кишки, низкая чрезбрюшная резекция прямой кишки, брюшно-анальная резекция прямой кишки, операция Гартмана, брюшно-промежностная экстирпация прямой кишки. Мобилизация прямой кишки должна выполняться только острым путём (в том числе с использованием электрохирургических и ультразвуковых инструментов высокой энергии) с соблюдением принципов тотальной или частичной мезоректумэктомии (необходимо удаление не менее 5 см дистальнее мезоректума опухоли) с сохранением тазовых вегетативных нервов. Формирование колоректального анастомоза предпочтительно делать с использованием циркулярного сшивающего аппарата, для пересечения кишки использовать линейно-режущие сшивающие аппараты. При распространении опухоли за пределы мезоректальной фасции показано экстрафасциальное удаление прямой кишки. При выполнении мультивисцеральных резекций для рассечения тканей предпочтительно использовать электрохирургические и ультразвуковые инструменты с целью уменьшения кровопотери. Дистальная граница резекции должна составлять не менее 2 см по стенке кишки и не менее 5 см по мезоректальной клетчатке из-за риска ретроградного лимфогенного метастазирования.
- Нижняя брыжеечная артерия должна быть лигирована непосредственно под местом отхождения левой ободочной артерии. Более высокая перевязка питающего сосуда не влияет на отдалённые результаты лечения, однако допускается, с раздельной высокой перевязкой нижней брыжеечной артерии и вены при необходимости мобилизации левого изгиба. При этом следует сохранять преаортальное и нижнее брыжеечное вегетативные нервные сплетения. Рутинное выполнение расширенной аорто-подвздошно-тазовой лимфодиссекции не рекомендуется. При выполнении тотальной мезоректумэктомии (локализация опухоли ниже 10 см от края ануса) рекомендуется формировать превентивную коло- или илеостому. После тотальной мезоректумэктомии операция может завершаться формированием тазового толстокишечного резервуара или анастомоза «бок-в-конец» для улучшения функциональных результатов лечения. Выполнение экстралеваторной экстирпации прямой кишки показано пациентам с подтверждённым МРТ вращением опухоли в мышцы тазового дна.
- У пациентов с кишечной непроходимостью, вызванной РПК, необходимо ограничивать хирургическое лечение формированием двустольной трансверзо- или сигмостомы с целью проведения последующего комбинирован-

ного лечения. У пациентов с кровотечением и перфорацией, вызванными РПК, показано выполнение оперативного вмешательства с соблюдением принципов тотальной мезоректумэктомии. При других осложнениях опухолевого процесса предпочтение следует отдавать формированию временной или постоянной кишечной стомы. В отдельных случаях, при наличии в клинике должного опыта и оборудования, разрешение непроходимости возможно путём стентирования с последующей подготовкой пациента к плановому хирургическому или комбинированному лечению.

3.3. Комбинированное лечение

- При лечении рака прямой кишки cT3N0 или cT1-3N1-2 с локализацией в среднеампулярном отделе и отсутствии поражения потенциального циркулярного края резекции по данным МРТ рассмотреть возможность проведения курса дистанционной конформной ЛТ.
- При подозрении на вовлечение потенциального циркулярного края резекции по данным предоперационного обследования или низко расположенных опухолях рекомендуется проведение пролонгированной ХЛТ (дистанционной конформной ЛТ в комбинации с ХТ). Хирургическое вмешательство проводится через 6–8 нед. после завершения ХЛТ. Объём облучения зоны регионарного метастазирования должен включать пресакральные, параректальные, обтураторные, внутренние подвздошные, нижние брыжеечные лимфоузлы. Начинается дистанционная ЛТ с объемного 3D – планирования и выполняется по технологии конформной ЛТ. Предлучевая топометрическая подготовка включает в себя выполнение КТ и МРТ, на основании чего формируется план облучения. Точность воспроизведения условий ЛТ контролируется с помощью системы портальной визуализации. Возможно проведение ЛТ на протонных ускорителях энергией 70–250 МэВ с использованием протонных комплексов. Добавление в режимы ХЛТ оксалиплатина, иринотекана и МКА не улучшает результаты лечения.
- При местно-распространенных неоперабельных опухолях (cT4N0-2) на первом этапе рекомендуется одновременная ХЛТ терапия. Хирургическое вмешательство проводится через 6–8 нед. после завершения ХЛТ в случае объективного ответа. Рекомендуемые режимы ХТ представлены в табл. 2.

Таблица 2. Рекомендуемые режимы фторпиримидинов, применяемые при одновременной химиолучевой терапии рака прямой кишки

5-фторурацил 225 мг/м ² /сут. в/в непрерывная инфузия в 1–5-й дни (в дни ЛТ) или ежедневно (в зависимости от переносимости) на протяжении всей ЛТ
Капецитабин 1650 мг/м ² /сут. (в два приема) внутрь в 1–5-й дни (в дни ЛТ) или ежедневно (в зависимости от переносимости) на протяжении всей ЛТ

Эффективность предоперационной ХЛТ выше в сравнении с послеоперационной ХЛТ, а токсичность меньше, поэтому применение послеоперационной ЛТ

допустимо только у пациентов, которым по каким-либо причинам такое лечение не было выполнено на дооперационном этапе или при выявлении положительного циркулярного края резекции после хирургического лечения.

- При наличии показаний к проведению адьювантной ХТ (Т1-4N1-2) возможны два варианта лечения:
 - (предпочтительнее) проведение 2 мес. адьювантной ХТ (см. п. 3.3), далее – ХЛТ с последующими 2 мес. адьювантной ХТ. Общая продолжительность данного лечения должна составлять 6 мес.;
 - допустимо проведение ХЛТ с последующей адьювантной ХТ до общей продолжительности лечения 6 мес.

3.4. Принципы лучевой терапии

- Дистанционная ЛТ проводится ежедневно, 5 раз в неделю, фотонами с энергией 6–18 МэВ.
- Стандартом является использование 3D конформной дистанционной ЛТ с использованием, как правило, четырехпольной техники («бокс»).
- Интенсивно-модулированная ЛТ должна использоваться только в клинических исследованиях или нестандартных клинических ситуациях, например, повторное облучение при рецидиве заболевания или в случае уникальных анатомических особенностей пациента.
- Предлучевая топометрическая подготовка включает в себя КТ для формирования плана облучения, рекомендуется совмещение с МРТ (при применении интенсивно-модулированной ЛТ является обязательным).
- Объем облучения включает в себя первичную опухоль и регионарные лимфоузлы (пресакральные и внутренние подвздошные) (табл. 3).
- Наружные подвздошные лимфоузлы должны быть включены в объем облучения для опухолей T4 с распространением на влагиалище или предстательную железу.
- Верхняя граница поля облучения локализуется на уровне L5 – S1 позвонков.
- Нижняя граница поля облучения – на 2 см ниже дистального края первичной опухоли.
- При послеоперационной ЛТ верхний край должен располагаться по крайней мере на 1 см выше границы анастомоза. Книзу клинический объем опухоли (CTV – clinical target volume) распространяется на дно таза или по крайней мере на 1 см ниже анастомоза или культи прямой кишки. При сфинктеросберегающей брюшно-промежностной экстирпации в зону облучения должно быть включено хирургическое ложе, простирающееся вниз до промежностного рубца. Рубец должен быть обозначен рентгеноконтрастным маркером.

Таблица 3. Принципы планирования лучевой терапии рака прямой кишки

Таргетный объем	Определение и описание
Объем опухоли GTV (gross tumor volume)	<ul style="list-style-type: none"> Первичная опухоль: весь объем опухоли, определяемый по данным обследования Регионарные лимфоузлы: включают в себя все лимфоузлы размером $\geq 1,5$ см
Клинический объем высокого риска CTV-HR (high-risk clinical target volume)	<ul style="list-style-type: none"> Включает в себя GTV с минимальным отступом вниз на 1,5–2 см, всю прямую кишку, брюшинный покров, пресакральное и ретросакральное пространство, но исключает незатронутые кости, мышцы или воздух Следует добавить 1–2 см к границе вокруг областей инвазии опухоли в соседние органы Следует рассмотреть захват всего пресакрального пространства и мезоректума Должны быть включены любые видимые на КТ и МРТ мезоректальные лимфоузлы
Клинический объем стандартного риска CTV-SR (standard risk clinical target volume)	<ul style="list-style-type: none"> Охватывает весь мезоректум, правые и левые внутренние подвздошные лимфоузлы для Т3 опухолей, правые и левые наружные лимфоузлы – для Т4 опухолей Для опухолей Т4 с распространением на соседние органы должно быть добавлено 1–2 см в сторону инвазии Верхняя граница: вся прямая кишка, мезоректум (обычно до L5/S1) и, по крайней мере, на 2 см выше макроскопического распространения опухоли Нижняя граница: CTV должен распространяться на дно таза или, по крайней мере, на 2 см ниже макроскопического распространения опухоли Для покрытия лимфоузлов должна быть сделана граница 0,7 см вокруг подвздошных сосудов (за исключением мышц и костей) Для покрытия наружных подвздошных сосудов (для Т4 поражения) требуется расширить границу на 1 см в передне-боковом направлении Любые соседние небольшие лимфоузлы должны быть включены в объем Спереди должно быть добавлено 1–1,5 см на мочевой пузырь для учета изменений заполнения мочевого пузыря и прямой кишки Необходимо 1,8 см ширины объема между внешними и внутренними подвздошными сосудами для покрытия запирающих лимфоузлов
Планируемый объем PTV (planning target volume)	Каждый CTV + 0,5–1 см в зависимости от уровня подготовки врача, точности воспроизведения укладки, частоты обработки изображений, а также использования IGRT

3.4.1. Дозы лучевой терапии

- РОД 1,8 Гр до СОД 50,4 Гр или РОД 2 Гр до СОД 50–52 Гр.
- Для неоперабельных опухолей могут потребоваться СОД более 54 Гр, если это технически возможно.
- Ограничение СОД на тонкий кишечник 45 Гр.
- Химиотерапия на основе фторпиримидинов должна проводиться одновременно с ЛТ.
- Короткий курс ЛТ (5 Гр × 5 фракций) возможно провести у пациентов с опухолями Т3 по данным МРТ исследования.
- Хирургическое вмешательство проводится в течение 3 дней после завершения крупнофракционного курса ЛТ (допустимо проведение хирургического лечения через 4–6 нед. после ее завершения). Проведение хирургического лечения в интервале от 3 дней до 4 недель после завершения ЛТ может быть связано с повышенным риском послеоперационных осложнений и не рекомендуется.

- При подозрении на вовлечение латерального края резекции по данным предоперационного обследования или низко расположенных опухолях показано проведение ХЛТ на фоне фторпиримидинов.
- Хирургическое вмешательство проводится через 8 нед. после завершения пролонгированного курса химиолучевой терапии.
- При местнораспространенных неоперабельных опухолях (с T4N0-2) на первом этапе обязательно проводится пролонгированный курс одновременной ХЛТ.
- Адювантная дистанционная ЛТ: при pT3b-4N0-2, pT1-4N1-2 или вовлечении латерального края резекции показано проведение послеоперационной ХЛТ в СОД 50–52 Гр на фоне терапии фторпиримидинами с последующей адьювантной ХТ. Лишь при некоторых высоко расположенных опухолях pT3N0 после радикального вмешательства и без отрицательных прогностических факторов возможен отказ от проведения адьювантной ЛТ и ХТ.
- При технической доступности возможно дополнение курса ЛТ использованием локальной гипертермии в 3-й, 4-й и 5-й дни с температурой 41–43°C в течение 60 мин.

3.5. Химиотерапия

3.5.1. Адьювантная химиотерапия

- Назначение адьювантной ХТ зависит от особенностей предоперационной химиолучевой терапии и ее результатов (в т.ч. данных патоморфологического исследования). При ypT3-4N0 или ypT1-4N+ проводится адьювантная ХТ по схеме XELOX или FOLFOX, суммарно до 6 мес., включая длительность предоперационного лечения. При ypT1-2N0 проводится адьювантная ХТ фторпиримидинами в монорежиме (при отсутствии высокого уровня микросателлитной нестабильности в опухоли). При ypT0N0 адьювантная ХТ не проводится. При pT3-4N0 или pT1-3N1-2 в случае, если ЛТ не была проведена до операции, адьювантная ХТ назначается по рекомендациям лечения рака ободочной кишки. Общая продолжительность адьювантной ХТ составляет 6 мес. Наличие микросателлитной нестабильности опухоли при II стадии свидетельствует о благоприятном прогнозе, и проведение ХТ, как правило, не требуется, за исключением pT4N0. Минимальный объем ХТ при III стадии включает в себя фторпиримидины, которые можно применять в различных вариантах: инфузионный (режимы De Gramont) или перорально (капецитабин) (табл. 4). Оптимальный объем адьювантной ХТ при III стадии включает комбинацию оксалиплатина с фторпиримидинами в течение 6 мес. Оптимальными являются режимы FOLFOX или XELOX. Комбинация оксалиплатина со струйным 5-фторурацилом (режим FLOX) обладает схожей эффективностью, но сопряжена с высо-

кой токсичностью (табл. 5). При развитии симптомов полинейропатии 2–3 степени показана монотерапия фторпиримидинами. В адъювантной терапии рака прямой кишки не должны применяться иринотекан и МКА, в частности, бевацизумаб и цетуксимаб, включение которых в режимы ХТ по результатам рандомизированных исследований не приводит к улучшению показателей выживаемости. Даже если в результате предоперационной ХЛТ имеет место уменьшение стадии вследствие объективного эффекта, адъювантную ХТ необходимо проводить, исходя из данных предоперационного стадирования. Общая продолжительность адъювантной ХТ, включая пред- или послеоперационную ХЛТ, должна составлять 6 мес.

Таблица 4. Рекомендуемые режимы фторпиримидинов, применяемые в адъювантном лечении рака прямой кишки

Режим	Схема
Модифицированный режим De Gramont	Кальция фолинат 400 мг/м ² в/в в течение 2 часов с последующим болюсом 5-фторурацила 400 мг/м ² и с последующей 46-часовой инфузией 5-фторурацила 2400 мг/м ² (по 1200 мг/м ² /сут.). Начало очередного курса – на 15 день
Капецитабин	Капецитабин 2500 мг/м ² /сут. внутрь в 1–14-й дни. Начало очередного курса – на 22-й день

Таблица 5. Рекомендуемые режимы оксалиплатина и фторпиримидинов, применяемые в адъювантном лечении рака прямой кишки

Модифицированный FOLFOX 6	Оксалиплатин 85 мг/м ² 2-часовая инфузия в 1-й день, кальция фолинат 400 мг/м ² в/в в течение 2 часов с последующим болюсом 5-фторурацила 400 мг/м ² в/в струйно и 46-часовой инфузией 5-фторурацила 2400 мг/м ² (по 1200 мг/м ² /сут.). Начало очередного курса – на 15-й день
XELOX	Оксалиплатин 130 мг/м ² в/в в 1-й день, капецитабин 2000 мг/м ² /сут. в 1–14-й дни. Начало очередного курса – на 22-й день
FLOX	Оксалиплатин 85 мг/м ² в течение 2 часов в 1-й, 15-й и 29-й дни каждого цикла + кальция фолинат 20 мг/м ² в/в струйно и с последующим болюсом 5-фторурацила 500 мг/м ² еженедельно в течение 6 нед. с последующим 2-недельным перерывом

3.5.2. Паллиативная химиотерапия

Задачами паллиативной ХТ являются увеличение продолжительности жизни и улучшение ее качества за счет уменьшения симптомов, связанных с опухолевым ростом.

- У пациентов с малосимптомным процессом (состояние по шкале ECOG 0–I балл) и незначительной распространенностью заболевания в качестве I линии терапии рекомендуется монотерапия фторпиримидинами, либо их сочетание с бевацизумабом (табл. 6). При прогрессировании заболевания (II линия) к режиму рекомендуется добавление оксалиплатина, а в качестве III линии – иринотекан и фторпиримидины.

- В большинстве случаев в качестве I линии ХТ рекомендуются двойные комбинации (FOLFOX, XELOX, XELIRI или FOLFIRI) на протяжении не менее 3–4 мес. с последующей возможной поддерживающей терапией фторпиримидинами. Оксалиплатин в монотерапии малоэффективен и должен применяться в комбинации с фторпиримидинами. При прогрессировании после ранее достигнутого эффекта необходимо рассмотреть вопрос о повторном применении ранее эффективного режима.
- У пациентов с клинически значимыми симптомами заболевания (состояние по шкале ECOG 1–2 балла) с обширной диссеминацией рекомендуется использование в I линии двойных комбинаций препаратов (FOLFOX, XELOX или FOLFIRI) на протяжении не менее 3–4 мес. с последующей возможной поддерживающей терапией фторпиримидинами. При прогрессировании опухолевого процесса после I линии терапии, II линия может быть назначена пациентам в удовлетворительном общем состоянии (по шкале ECOG ≤ 2 баллов). При рефрактерности к режиму FOLFOX (XELOX) в качестве II линии обычно назначают режим FOLFIRI или монотерапию иринотеканом, при рефрактерности к иринотекану в I линии – режимы FOLFOX или XELOX (табл. 6). В случае химиорезистентной опухоли (прогрессирование заболевания в процессе или в ближайшее время после окончания терапии с включением иринотекана, оксалиплатина и фторпиримидинов) проведение дальнейшей химиотерапии не показано.
- Ослабленным пациентам (состояние по шкале ECOG >2 баллов) рекомендуется малотоксичная монокимиотерапия фторпиримидинами или симптоматическая терапия.
- Оптимальным вариантом лечения является добавление к вышеперечисленным режимам МКА (бевацизумаба, цетуксимаба или панитумумаба, при доступности этих препаратов), что увеличивает продолжительность жизни. Бевацизумаб в монотерапии малоэффективен. Вместе с тем, терапию бевацизумабом (с фторпиримидинами) рекомендуется продолжать до прогрессирования заболевания (или неприемлемой токсичности), а в случае дальнейшего прогрессирования продолжение лечения бевацизумабом возможно со сменой химиотерапевтического режима. В настоящее время не известны клинические или молекулярные факторы, предсказывающие эффективность бевацизумаба. Наибольшую активность бевацизумаб демонстрирует в I и II линиях терапии; добавление бевацизумаба к режимам на основе оксалиплатина или иринотекана во II линии лечения достоверно увеличивает продолжительность жизни. Во II линии терапии возможно применение другого антиангиогенного моноклонального антитела – афлиберцепта (только в сочетании с режимом FOLFIRI). В отличие от бевацизумаба анти-EGFR МКА (цетуксимаб и панитумумаб) активны как в монотерапии, так и в комбинации с ХТ, но лишь у пациентов без мутации в генах RAS. Анти-EGFR МКА не должны применяться в сочетании с капецитабином, режимами XELOX, XELIRI, струйными введениями 5-фторурацила (режим Mevo, IFL, FLOX). Самостоятельная

активность цетуксимаба и панитумумаба позволяет рекомендовать их в монотерапии в III–IV линиях. Совместное применение бевацизумаба и анти-EGFR МКА не рекомендуется, т.к. ухудшает результаты лечения. Для большинства пациентов с метастатическим процессом рекомендуется начинать ХТ I линии в ближайшее время после постановки диагноза или удаления первичной опухоли.

Максимальный выигрыш в сроках жизни имеют пациенты, получившие все три активных при РПК химиопрепарата (иринотекан, оксалиплатин и фторпиримидины), при этом не имеет значения, за сколько линий терапии это удается реализовать.

До сих пор четко не ясна оптимальная продолжительность I линии терапии. Возможные варианты:

- непрерывная терапия до прогрессирования или неприемлемой токсичности;
- лечение на протяжении не менее полугода с последующим наблюдением;
- применение двойной комбинации в течение не менее 3–4 мес. с последующей поддержкой фторпиримидинами (стратегия «поддерживающей» терапии имеет преимущества перед полным прекращением лечения). При применении комбинации ХТ с бевацизумабом поддерживающая терапия бевацизумабом (+ фторпиримидины) должна проводиться до прогрессирования болезни или неприемлемой токсичности. При использовании комбинации химиотерапии с анти-EGFR МКА также рекомендуется поддерживающая монотерапия антителами до прогрессирования заболевания. Поддерживающая монотерапия бевацизумабом не рекомендуется.

При прогрессировании на фоне терапии оксалиплатином, иринотеканом и фторпиримидинами, бевацизумабом и анти-EGFR МКА (по показаниям) возможно назначение регорафениба. В случае низкого функционального статуса пациента начальная доза регорафениба на первом курсе может быть снижена.

Таблица 6. Рекомендуемые режимы лекарственной терапии метастатического рака прямой кишки

Модифицированный режим De Gramont	Кальция фолинат 400 мг/м ² в/в в течение 2 часов с последующим болюсом 5-фторурацила 400 мг/м ² и с последующей 46-часовой инфузией 5-фторурацила 2400 мг/м ² (по 1200 мг/м ² /сут.). Начало очередного курса – на 15-й день
Капецитабин	Капецитабин 2500 мг/м ² /сут. внутрь в 1–14-й дни. Начало очередного курса – на 22-й день. Доза может быть снижена до 1250–2000 мг/м ² /сут. внутрь в 1–14-й дни для улучшения переносимости лечения и приверженности терапии
FOLFIRI	Иринотекан 180 мг/м ² 90-минутная инфузия в 1-й день, кальция фолинат 400 мг/м ² в/в в течение 2 часов с последующим болюсом 5-фторурацила 400 мг/м ² в/в струйно и 46-часовой инфузией 5-фторурацила 2400 мг/м ² (по 1200 мг/м ² /сут.). Начало очередного курса – на 15-й день
Модифицированный FOLFOX 6	Оксалиплатин 85 мг/м ² 2-часовая инфузия в 1-й день, кальция фолинат 400 мг/м ² в/в в течение 2 часов с последующим болюсом 5-фторурацила 400 мг/м ² в/в струйно и 46-часовой инфузией 5-фторурацила 2400 мг/м ² (по 1200 мг/м ² /сут.). Начало очередного курса – на 15-й день
XELOX	Оксалиплатин 130 мг/м ² в 1-й день, капецитабин 2000 мг/м ² в сутки 1–14 дни. Начало очередного курса – на 22-й день
XELIRI	Иринотекан 200 мг/м ² 90-минутная инфузия в 1-й день, капецитабин 1600 мг/м ² в сутки 1–14 дни. Начало очередного курса – на 22-й день
FLOX	Оксалиплатин 85 мг/м ² в течение 2 часов в 1-й, 15-й и 29-й дни каждого цикла + кальция фолинат 20 мг/м ² в/в струйно и с последующим болюсом 5-фторурацила 500 мг/м ² еженедельно в течение 6 нед. с последующим 2-недельным перерывом
Иринотекан	125 мг/м ² в/в 90-минутная инфузия в 1-й день еженедельно 4 нед., 2 нед. – перерыв
	180–240 мг/м ² в/в 90-минутная инфузия в 1-й день. Начало очередного курса – на 15-й день
	350 мг/м ² в/в 90-минутная инфузия в 1-й день. Начало очередного курса – на 21-й день
FOLFOXIRI	Оксалиплатин 85 мг/м ² 2-часовая инфузия в 1-й день Иринотекан 165 мг/м ² 2-часовая инфузия в 1-й день. Кальция фолинат 200 мг/м ² в/в в течение 2-х часов с последующей 48-часовой инфузией 5-фторурацила 3200 мг/м ² (по 1600 мг/м ² в сутки). Начало очередного курса на 15-й день.
Бевацизумаб	Бевацизумаб 7,5 мг/кг в/в 90-60-30-минутная инфузия каждые 3 нед. или 5 мг/кг каждые 2 нед. (в зависимости от применяемого режима ХТ)
Афлиберцепт	Афлиберцепт 4 мг/кг в/в 1-часовая инфузия каждые 2 нед. (вместе с режимом FOLFIRI во II линии терапии)
Цетуксимаб	Цетуксимаб 400 мг/м ² в/в 1-часовая инфузия в 1-й день, далее – по 250 мг/м ² еженедельно
Панитумумаб	Панитумумаб 6 мг/кг в/в 1-часовая инфузия каждые 2 нед.
Регорафениб	Регорафениб 160 мг/сут. внутрь 1 раз в день 1–21-й дни, 1 нед. перерыв
Возможность проведения ХТ ± таргетной терапии в соответствии с рекомендациями определяется доступностью лекарственных препаратов	

3.6. Симптоматическая терапия

- Пациентам с острым кровотечением рекомендуется выполнить срочное эндоскопическое исследование и начать системную гемостатическую терапию. В зависимости от результатов исследования производят эндоскопическую остановку кровотечения. При невозможности/неэффективности эндоскопического гемостаза проводится экстренное хирургическое вмешательство.
- При опухолевом стенозе рекомендуется установка саморасправляющегося стента в зону опухолевого стеноза или оперативное лечение (колостомия/илеостомия).
- При болевом синдроме рекомендуется проведение дистанционной ЛТ, медикаментозной терапии, локорегионарной анестезии в зависимости от причины болевого синдрома.
- При лечении асцита рекомендуется рассмотреть возможность применения диуретиков и лапароцентеза.
- Целью так называемой «наилучшей поддерживающей терапии» является профилактика и облегчение симптомов заболевания и поддержание качества жизни пациентов и их близких, независимо от стадии заболевания и потребности в других видах терапии. В случае РПК меры, направленные на облегчение основных симптомов, способствуют увеличению продолжительности жизни.

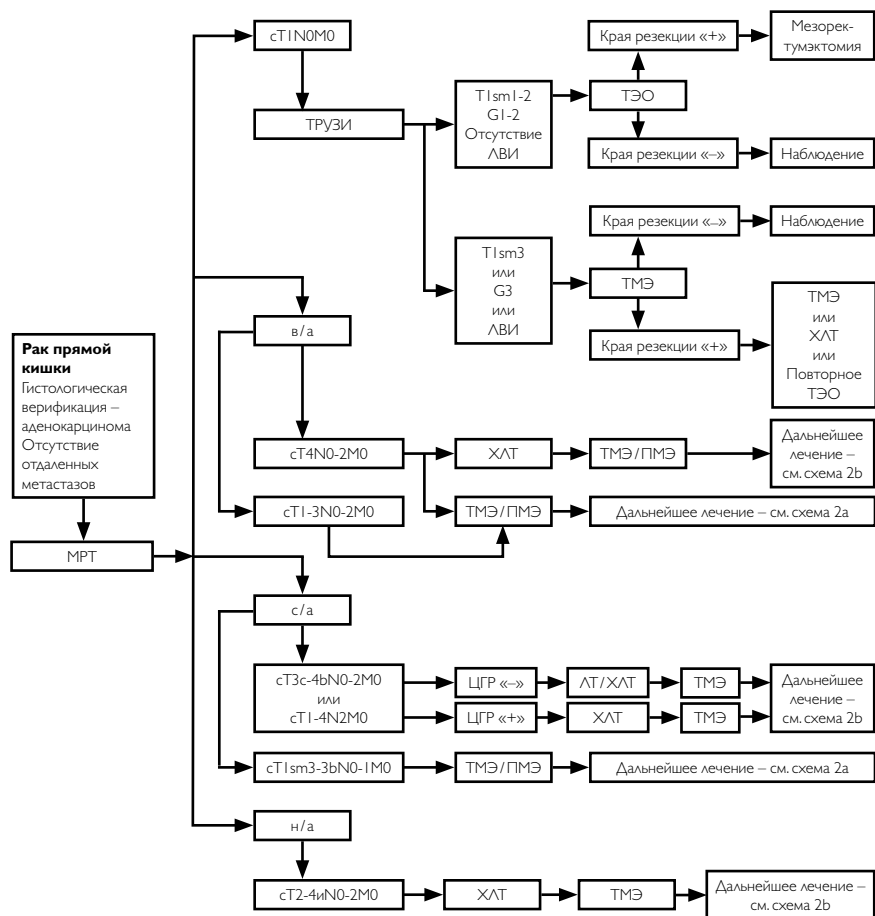
4. НАБЛЮДЕНИЕ

- Основной задачей наблюдения является раннее выявление прогрессирования заболевания с целью своевременного начала ХТ или хирургического лечения резектабельных метастатических очагов, рецидивных опухолей, а также выявление метакхронных опухолей ободочной кишки.
- Рекомендуется соблюдать следующую периодичность и методы наблюдения после завершения первичного лечения по поводу рака прямой кишки: в первые 1–2 года физикальный осмотр и сбор жалоб рекомендуется проводить каждые 3–6 мес., с 3-го по 5-ый годы – 1 раз в 6–12 мес. По прошествии 5 лет с момента операции визиты проводятся ежегодно или при появлении жалоб.
- Объем обследования:
 - анамнез и физикальное обследование;
 - онкомаркеры РЭА, СА-19–9 каждые 3 мес. – в первые 2 года, в последующие 3 года – каждые 6 мес.;
 - колоноскопия – через 1 и 3 года после резекции первичной опухоли, далее – каждые 5 лет для выявления метакхронной опухоли или удаления обнаруженных полипов толстой кишки. При выявлении полипов колоноскопия выполняется ежегодно. В случае если до начала лечения

колоноскопия не была выполнена по причине стенозирующей опухоли, ее производят в течение 3–6 мес. после резекции.

- УЗИ органов брюшной полости и малого таза – каждые 3–6 мес. в зависимости от риска прогрессирования;
- R-графия органов грудной клетки – каждые 12 мес.;
- КТ органов грудной и брюшной полости с в/в контрастированием однократно через 12–18 мес. после операции.

Алгоритмы лечебно-диагностических мероприятий при РПК представлены в приложении.

ПРИЛОЖЕНИЕ. Алгоритмы ведения пациентов


ЛВИ – лимфоваскулярная инвазия

ТМЭ – тотальная мезоректумэктомия

ПМЭ – парциальная мезоректумэктомия

ЦГР – циркулярная граница резекции

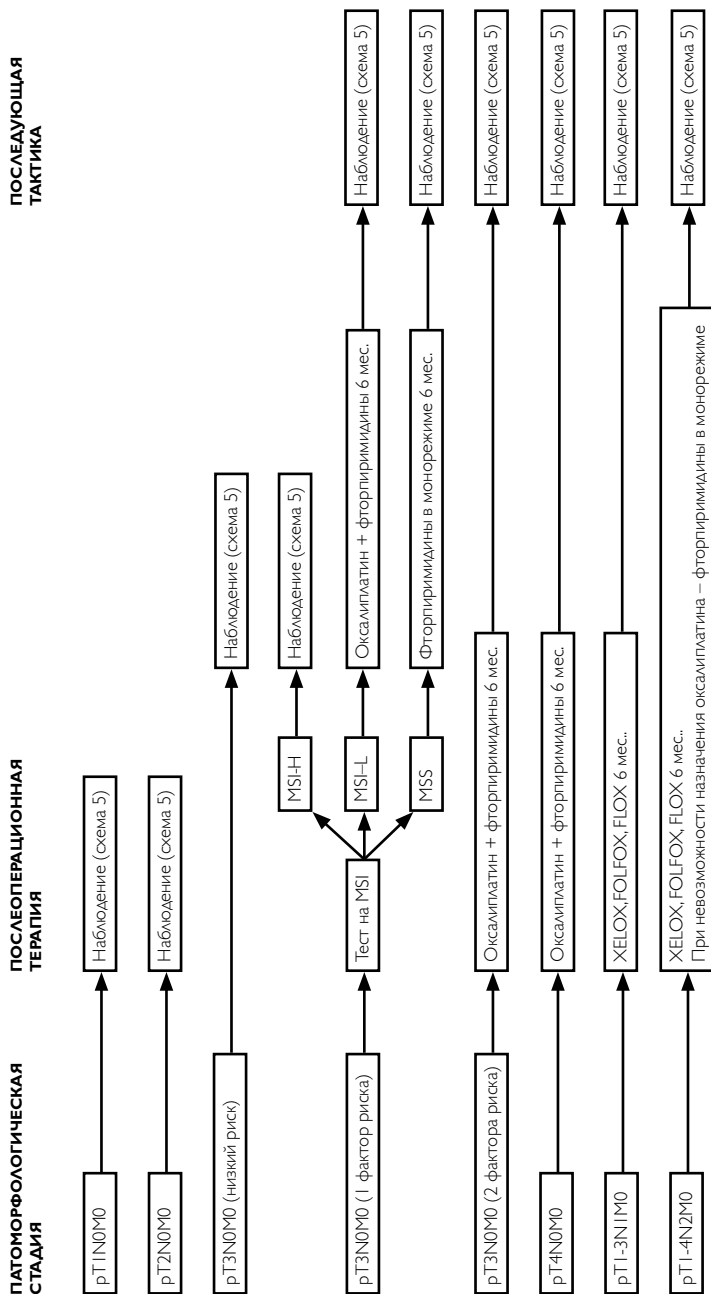
ТЭО – трансанальная эндоскопическая операция

v/a – локализация опухоли в верхне-ампулярном отделе прямой кишки

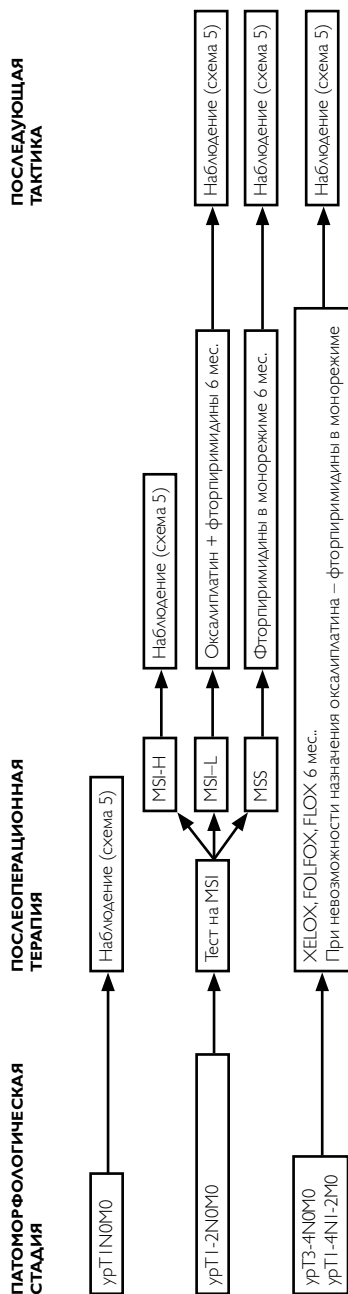
c/a – локализация опухоли в средне-ампулярном отделе прямой кишки

n/a – локализация опухоли в нижне-ампулярном отделе прямой кишки

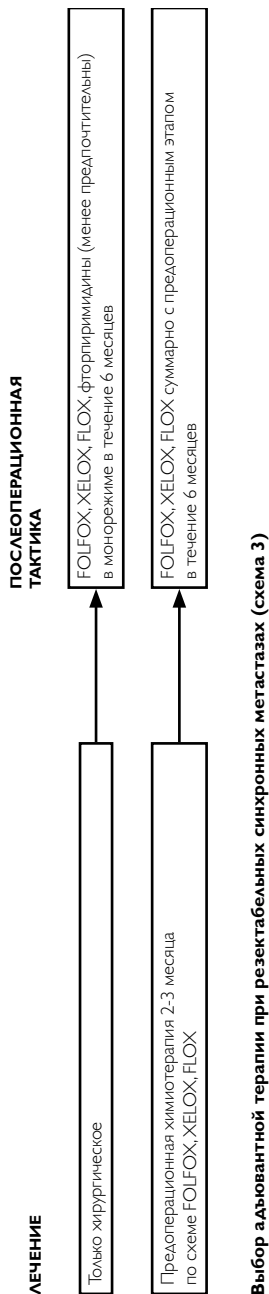
Рекомендуемый алгоритм диагностических и лечебных мероприятий при раке прямой кишки без отдаленных метастазов (схема 1)

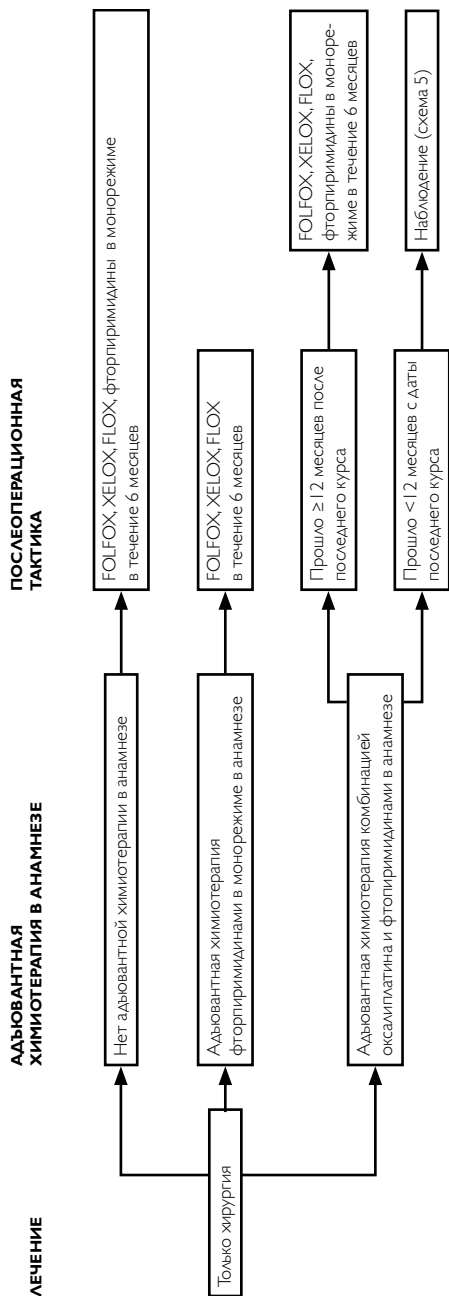


Выбор адьювантной химиотерапии при раке прямой кишки I–III стадии, если не проводилась предоперационная ЛТ или ХЛТ (схема 2а)



Выбор адьювантной химиотерапии при раке прямой кишки I–III стадии, если проводится предоперационная ЛТ или ХЛТ (схема 26)





Выбор адьювантной химиотерапии при резектабельных метастазах рака прямой кишки (схема 4)



Схема наблюдения за пациентами (схема 5)

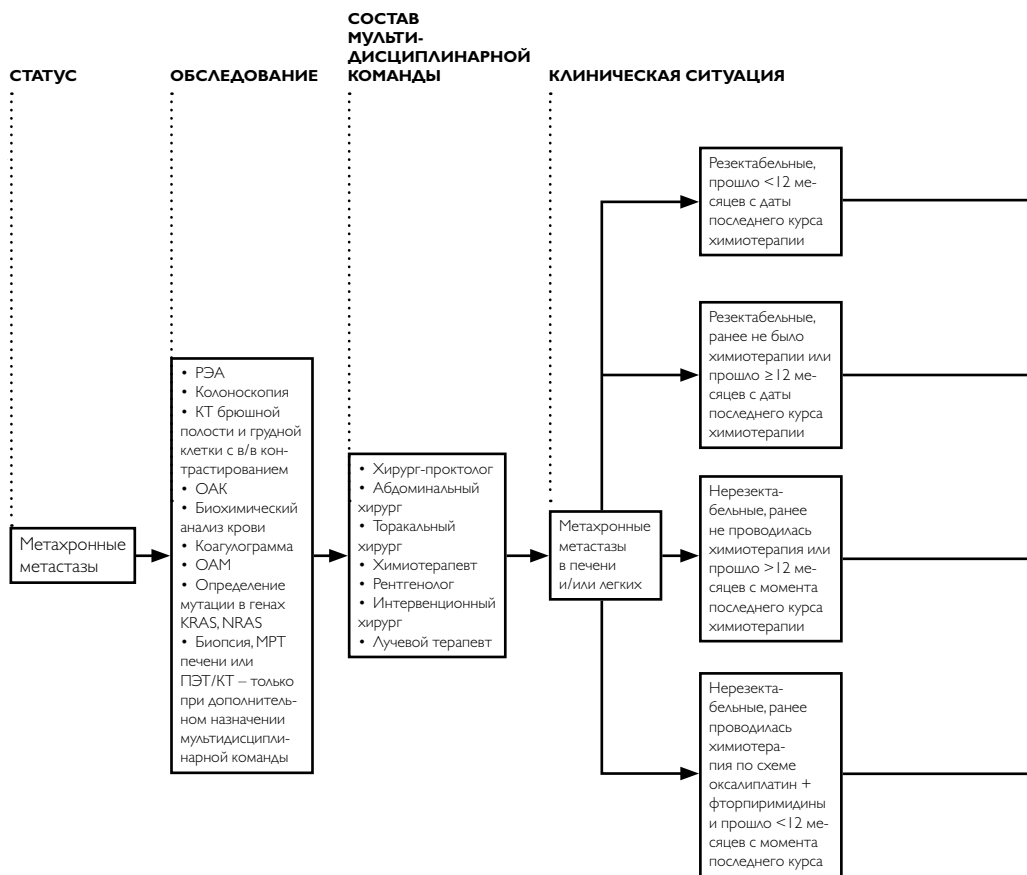
Стадия, проведенное лечение	План обследования	Частота выполнения в I-ый год	Наблюдение в последующие годы
Стадия I	Колоноскопия	I раз	При аденомах – повторить через 1 год При отсутствии аденом – повторить через 3 года, в дальнейшем, при отсутствии патологии – I раз в 5 лет
	Если перед хирургическим лечением не удалось осмотреть все отделы ободочной кишки – провести полноценную колоноскопию в течение 3–6 мес. от даты операции		При аденомах – повторить через 1 год При отсутствии аденом – повторить через 3 года, в дальнейшем, при отсутствии патологии – I раз в 5 лет
Стадия II–III или после радикальной резекции органов с метастазами	РЭА	В первые 2 года – каждые 3–6 месяцев I раз	До 5 лет – каждые 6 месяцев При аденомах – повторить через 1 год При отсутствии аденом – повторить через 3 года, в дальнейшем, при отсутствии патологии – I раз в 5 лет При аденомах – повторить через 1 год При отсутствии аденом – повторить через 3 года, в дальнейшем, при отсутствии патологии – I раз в 5 лет
	Сбор жалоб, анамнеза, физикальный осмотр	I раз в 3 месяца	I раз в 3 месяца на втором году. Затем каждые 6 месяцев в 3–5 годы наблюдения
	КТ брюшной полости, грудной клетки, малого таза с в/в и пероральным контрастированием	I раз в 3 месяца	I раз в 3 месяца на втором году. Затем каждые 6 месяцев в 3–5 годы наблюдения
	ПЭТ/КТ не рекомендуется	I раз в 6–12 месяцев	I раз в 6 месяцев на втором году. Затем I раз в год в 3–5 годы наблюдения

Схема наблюдения за пациентами (схема 5, продолжение))

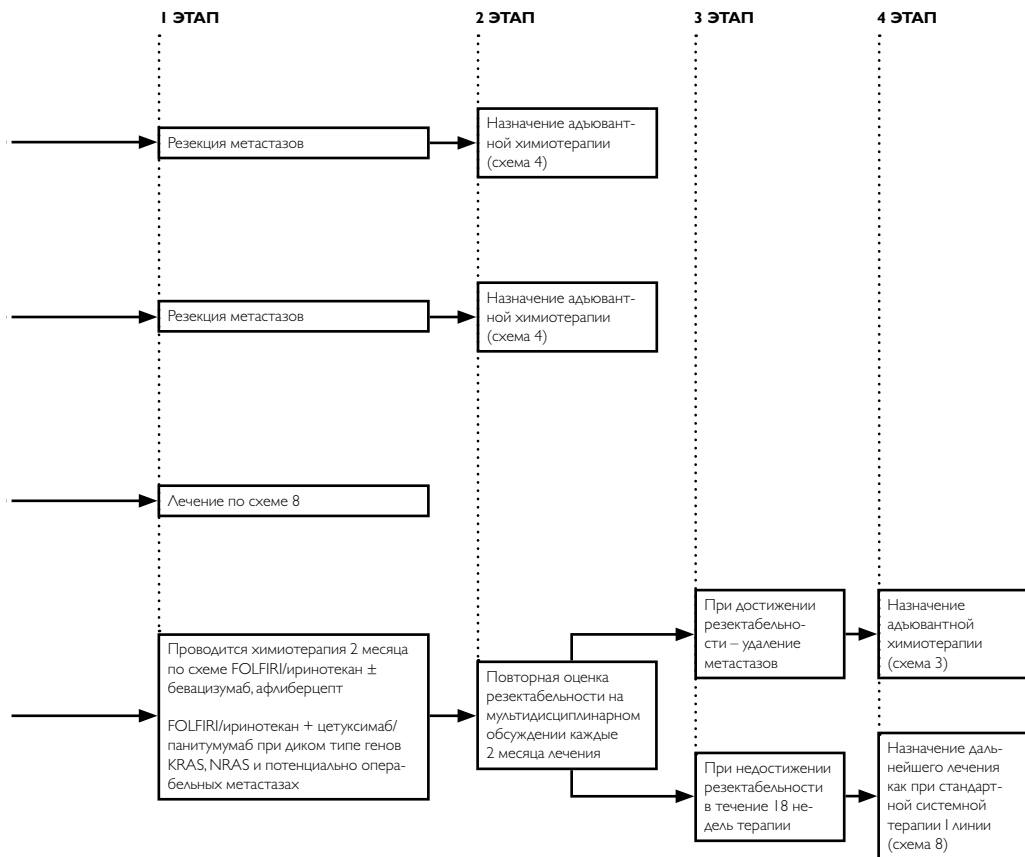
Стадия, проведенное лечение	План обследования	Частота выполнения в I-ый год	Наблюдение в последующие годы
Стадия IV	Колоноскопия	I раз	При аденомах – повторить через 1 год При отсутствии аденом – повторить через 3 года, в дальнейшем, при отсутствии патологии – 1 раз в 5 лет
		Если перед хирургическим лечением не удалось осмотреть все отделы ободочной кишки, необходимо провести полноценную колоноскопию в течение 3–6 мес. от даты операции	При аденомах – повторить через 1 год При отсутствии аденом – повторить через 3 года, в дальнейшем, при отсутствии патологии – 1 раз в 5 лет
		I раз в 3 месяца	I раз в 3 месяца на втором году. Затем каждые 6 месяцев в 3–5 годы наблюдения
		I раз в 3 месяца	I раз в 3 месяца на втором году. Затем каждые 6 месяцев в 3–5 годы наблюдения
		I раз в 3 месяца	I раз в 3 месяца на втором году. Затем каждые 6 месяцев в 3–5 годы наблюдения
РЭА	Сбор жалоб, анамнеза, физикальный осмотр	I раз в 6 месяцев	I раз в 6 месяцев на втором году. Затем один раз в год в 3–5 годы наблюдения
		КТ брюшной полости, забрюшинного пространства, малого таза	I раз в 3 месяца на втором году. Затем каждые 6 месяцев в 3–5 годы наблюдения
ПЭТ/КТ не рекомендуется	КТ брюшной полости, грудной клетки, малого таза с в/в и пероральным контрастированием	I раз в 6 месяцев	I раз в 6 месяцев на втором году. Затем один раз в год в 3–5 годы наблюдения

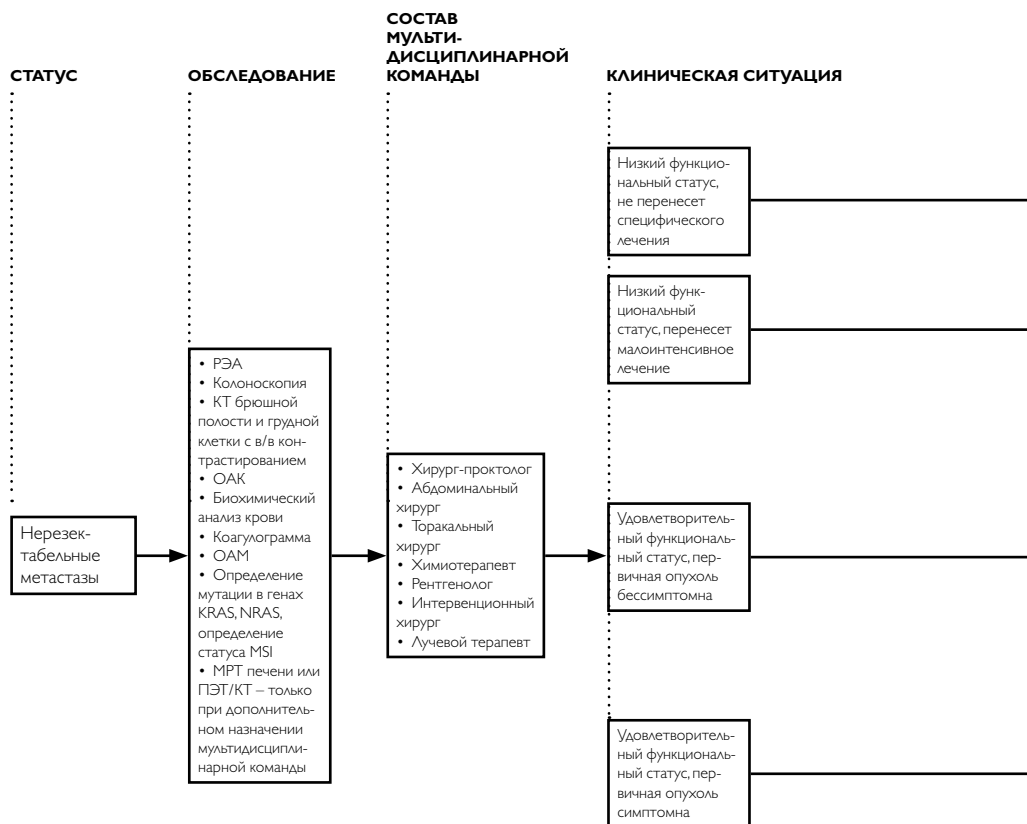
Тактика при подозрительных находках при наблюдении (схема 6)

Лечение	Адекватная химиотерапия в анамнезе	Дальнейшая тактика	
		Подтверждение рецидива или метастазов	Лечение по схеме 7
Повышение уровня РЭА	Физикальный осмотр, сбор жалоб и анамнеза Колоноскопия КТ брюшной полости и грудной клетки с в/в контрастированием	Подтверждение рецидива или метастазов	Лечение по схеме 7
		Нет подтверждения прогрессирования	Рассмотреть назначение ПЭТ/КТ, ФУДС. Повторное обследование каждые 3 месяца
		Подтверждение рецидива или метастазов	Лечение по схеме 7



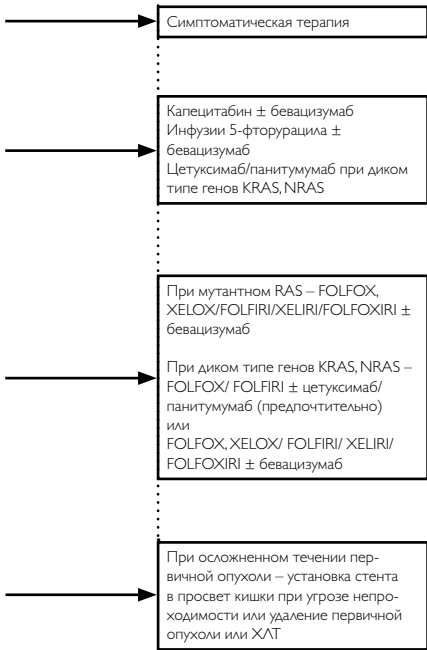
Тактика лечения при метакронных метастазах рака прямой кишки (схема 7)



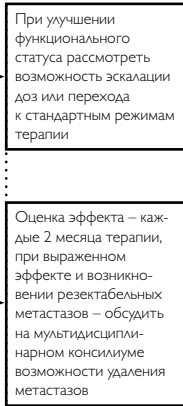


Тактика лечения при неоперабельных метастазах рака прямой кишки (схема 8)

I ЭТАП




2 ЭТАП

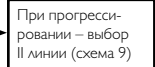


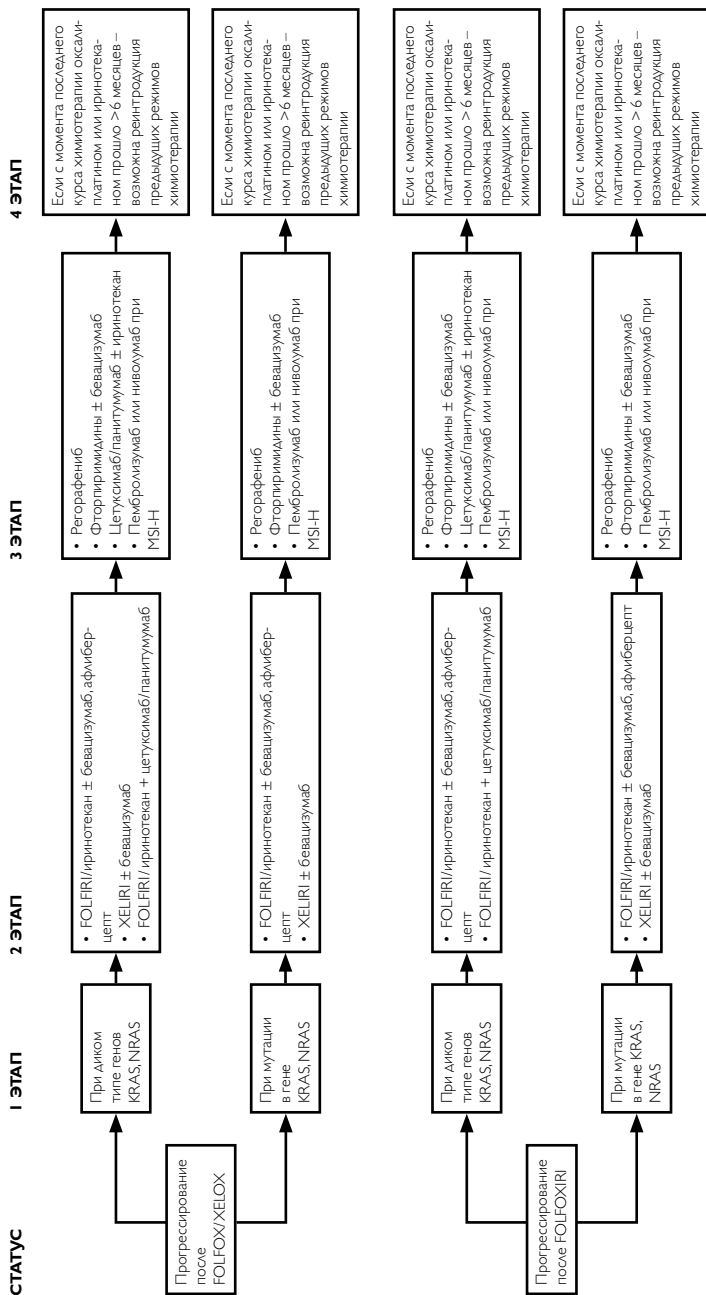
См. выше

3 ЭТАП

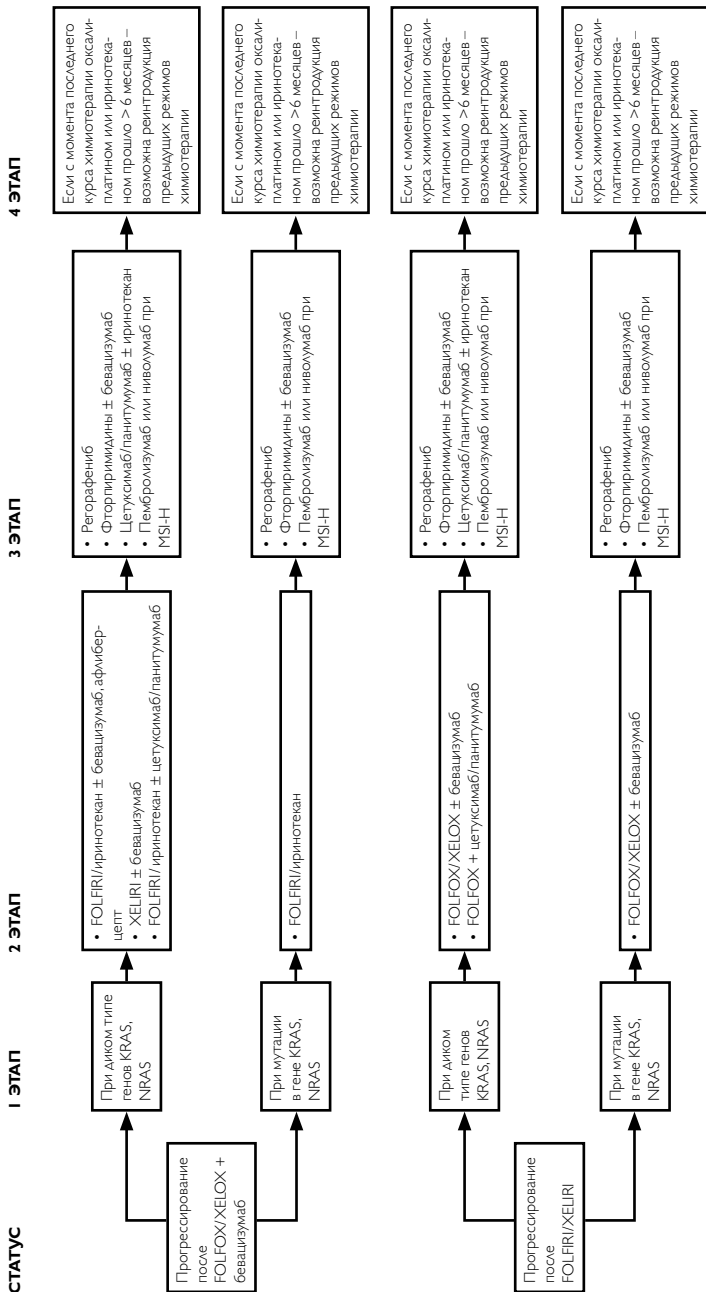


4 ЭТАП

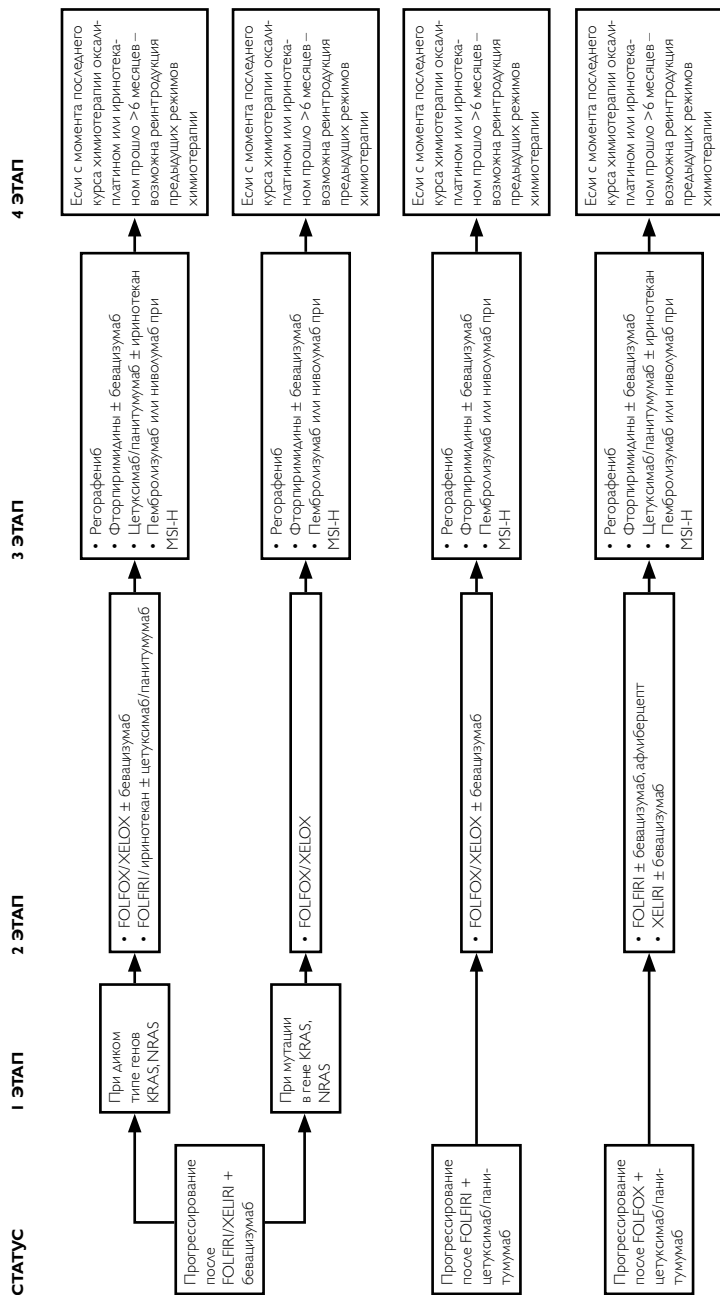




Выбор II и последующих линий терапии при неоперабельных метастазах рака прямой кишки (схема 9)



Выбор II и последующих линий терапии при неоперабельных метастазах рака прямой кишки (схема 9, продолжение)



Выбор II и последующих линий терапии при неоперабельных метастазах рака прямой кишки (схема 9, продолжение)