

# ПРАКТИЧЕСКИЕ РЕКОМЕНДАЦИИ ПО ЛЕКАРСТВЕННОМУ ЛЕЧЕНИЮ МЕЗОТЕЛИОМЫ ПЛЕВРЫ

**Коллектив авторов:** Бычков М.Б., Багрова С.Г., Владимирова Л.Ю., Деньгина Н.В., Карпенко Т.Д., Левченко Е.В., Сакаева Д.Д.

**DOI:** 10.18027 / 2224-5057-2017-7-3s2-48-56

**Ключевые слова:** мезотелиома, факторы прогноза, опухолевый плеврит, плевродез, химиотерапия, комбинированное лечение.

Мезотелиома плевры (МП) – злокачественная агрессивно растущая опухоль, которая возникает в результате трансформации мезотелиальных клеток. В этиологии мезотелиомы основное значение имеет контакт с асбестом, применяемым в строительной практике (до 80% случаев заболевания). Проследить эту связь подчас очень трудно, так как интервал между контактом и развитием опухоли может достигать 40 лет. Кроме асбеста в развитии МП играют роль другие химические канцерогены (силикаты, бериллий, жидкий парафин), ионизирующее излучение (описаны случаи развития мезотелиомы через 20–30 лет после ЛТ по поводу лимфогранулематоза). Имеет значение генетическая предрасположенность (мутации BRCA1 ассоциированного белка – VAP-I, позитивный PDL-1), вирус SV-40, гены которого экспрессируются у 60% больных МП.

## I. ОПРЕДЕЛЕНИЕ СТАДИИ

Для определения стадии заболевания используется классификация, предложенная Международной группой по изучению мезотелиомы (2012 г.) (табл. 1 и 2). Несмотря на то, что выпот в плевральной полости встречается у большинства больных, при определении стадии наличие плеврита не учитывается.

**Таблица 1. Определение категорий Т, N и M при мезотелиоме плевры**

Первичная опухоль	
Tx	Первичная опухоль не может быть оценена
T0	Первичная опухоль не определяется
T1	Поражение ипсилатеральной париетальной плевры
T1a	Нет поражения висцеральной плевры
T1b	Поражение висцеральной и париетальной плевры, включая медиастинальные и диафрагмальные листки

**Цитирование:** Бычков М.Б., Багрова С.Г., Владимирова Л.Ю., Деньгина Н.В., Карпенко Т.Д., Левченко Е.В. и соавт. Практические рекомендации по лекарственному лечению мезотелиомы плевры // Злокачественные опухоли : Практические рекомендации RUSSCO #3s2, 2017 (том 7). С 48–56.

T2	Поражение всех поверхностей ипсилатеральной плевры (париетальной, висцеральной, диафрагмальной и медиастинальной) в сочетании с поражением одной из следующих структур: <ul style="list-style-type: none"> <li>• диафрагма</li> <li>• подлежащая ткань легкого</li> </ul>
T3	Местно-распространенный, но потенциально резектабельный процесс с поражением всех поверхностей ипсилатеральной плевры (париетальной, висцеральной, диафрагмальной и медиастинальной) в сочетании с поражением одной из следующих структур: <ul style="list-style-type: none"> <li>• грудная фасция</li> <li>• медиастинальная клетчатка</li> <li>• мягкие ткани грудной клетки (солитарные резектабельные очаги)</li> <li>• перикард (без внутримышечного прорастания)</li> </ul>
T4	Местно-распространенный, но потенциально нерезектабельный процесс с поражением всех поверхностей ипсилатеральной плевры (париетальной, висцеральной, диафрагмальной и медиастинальной) в сочетании с поражением одной из следующих структур: <ul style="list-style-type: none"> <li>• обширное вовлечение грудной клетки в сочетании или без деструкции ребер</li> <li>• брюшина</li> <li>• контралатеральная плевра</li> <li>• органы средостения</li> <li>• позвоночник</li> <li>• перикард в сочетании или без перикардального выпота или поражения миокарда</li> </ul>
<b>Регионарные лимфатические узлы</b>	
Nx	Состояние регионарных лимфатических узлов не может быть оценено
N0	Нет поражения лимфатических узлов
N1	Поражение ипсилатеральных бронхопульмональных лимфатических узлов или лимфатических узлов корня легкого
N2	Поражение бифуркационных или ипсилатеральных лимфатических узлов средостения, включая ипсилатеральные интрамаммарные и перидиафрагмальные лимфатические лимфоузлы
N3	Поражение контралатеральных лимфатических узлов средостения и интрамаммарных лимфатических узлов, а также ипсилатеральных или контралатеральных надключичных лимфатических узлов
<b>Отдаленные метастазы</b>	
M0	Нет экстраторакальных метастазов
M1	Есть экстраторакальные метастазы

**Таблица 2. Группировка мезотелиомы плевры по стадиям**

	<b>T</b>	<b>N</b>	<b>M</b>
Ia	T1a	N0	M0
Ib	T1b	N0	M0
II	T2	N0	M0
III	T1–2	N1–2	M0
	T3	N0–2	M0
IV	T4	N0–3	M0
	T1–4	N3	M0
	T1–4	N1–3	M1

## 2. ДИАГНОСТИКА

Скрининговых программ для раннего выявления МП не существует. Морфологическая диагностика сложна, особенно с точки зрения дифференциального диагноза с метастазами рака молочной железы, легкого, почки, толстой кишки, яичников, а также с поражением плевры синовиальной саркомой. Для установления диагноза и определения гистологического типа опухоли необходимо ИГХ исследование. Мезотелиальные клетки могут быть дифференцированы от фибробластических и эпителиальных только при электронной микроскопии и иммунофенотипировании; ИГХ исследование должно быть выполнено как в позитивном, так и в негативном окрашивании. Для МП характерно наличие таких маркеров как кальретинин, виментин, мезотелин и антиген WT-1. Использование с диагностической целью только цитологического метода является недостаточным, так как позволяет установить точный диагноз только в 26% случаев.

Первичное обследование должно быть проведено до всех видов лечебных воздействий для определения степени распространенности заболевания, установления стадии и планирования лечения. В план обследования больных МП должны входить:

- **сбор анамнеза и осмотр;**
- **общий анализ крови (гемоглобин, общее число лейкоцитов, лейкоцитарная формула, тромбоциты);**
- **биохимический анализ крови (креатинин, мочеви́на, АЛТ, АСТ);**
- **коагулограмма;**
- **КТ грудной клетки;**
- **УЗИ шейно-надключичных, подключичных лимфатических узлов, брюшной полости, забрюшинного пространства и малого таза**
- **R-графия грудной клетки (лишь для определения уровня гидроторакса; диагноз МП не может быть установлен с помощью R-логического исследования);**
- радиоизотопное исследование скелета (при подозрении на поражение костей);
- КТ головного мозга (при наличии неврологической симптоматики);
- УЗИ сосудов шеи и нижних конечностей (при наличии признаков гиперкоагуляции);
- ЭКГ;
- торакоскопическая биопсия плевры;
- **ИГХ и/или ИЦХ исследование опухоли.**

Выполнение ПЭТ с целью первичного обследования и определения стадии не рекомендуется.

### 3. КЛИНИЧЕСКАЯ КАРТИНА

Клиническая картина МП схожа с таковой при метастатическом поражении плевры другими солидными опухолями. Симптомы заболевания неспецифичны, наиболее часто встречаются одышка (у 60–80% пациентов), боли в грудной клетке (у 40–70% пациентов), кашель (у 10% пациентов), снижение массы тела (у 30% пациентов), лихорадка (у 30% пациентов); реже выявляются осиплость голоса, дисфагия, синдром Горнера, синдром верхней полой вены и т.д. У 92% пациентов заболевание манифестирует развитием гидроторакса.

### 4. ПРОГНОСТИЧЕСКИЕ ФАКТОРЫ

К числу прогностических факторов при МП относятся возраст, пол, стадия заболевания, гистологический тип опухоли, ответ на лечение, общее состояние по шкале ECOG, потеря веса, исходный уровень гемоглобина и лейкоцитов, статус PDL-1 (отсутствие экспрессии PDL-1 ассоциируется с увеличением общей выживаемости) (табл. 3).

**Таблица 3. Прогностические факторы при мезотелиоме плевры**

Параметр	Благоприятный прогностический фактор	Неблагоприятный прогностический фактор
Возраст	<75 лет	≥75 лет
Боль в грудной клетке	Нет	Есть
Число тромбоцитов	<400,0×10 <sup>9</sup> /л	≥400,0×10 <sup>9</sup> /л
Гемоглобин	≥14,6 г/дл	<11,2 г/дл
Потеря массы тела	нет	есть
ECOG	0	1-2
Гистологический вариант	Эпителиоидный	Не эпителиоидный
Пол	Женский	Мужской
Точность диагностики	Максимальная	Недостаточная
Лейкоциты	<8,3×10 <sup>9</sup>	≥8,3×10 <sup>9</sup>
PDL-1	Отрицательный <5%	Положительный >5%

## 5. ЛЕЧЕНИЕ

### 5.1. Локализованный опухолевый процесс (стадии I–III)

#### 5.1.1. Хирургическое лечение

Хирургическое лечение является основным методом лечения локализованного процесса. Методами выбора являются:

- радикальная экстраплевральная пневмонэктомия с резекцией блока геми-диафрагмы и перикарда;
- плеврэктомия/декортикация стандартная или расширенная.

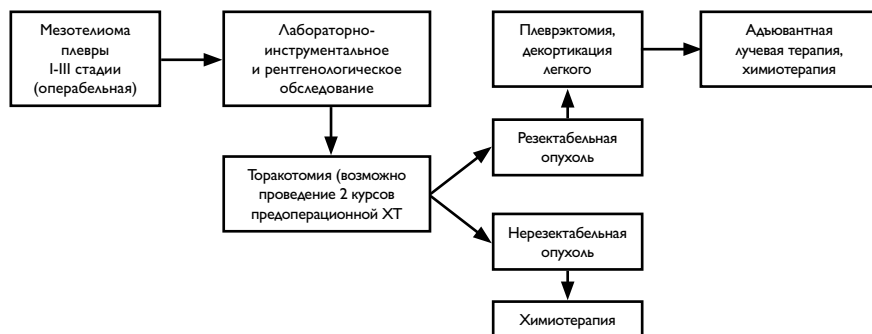
Операция должна проводиться в крупном многопрофильном лечебном учреждении опытным хирургом. Хирургическое лечение показано больным, имеющим:

- удовлетворительное общее состояние;
- сохранную легочно-сердечную функцию;
- эпителиоидный тип опухоли;
- N0–I.

Различные исследования показывают преимущество плеврэктомии по сравнению с расширенной экстраплевральной плевропульмонэктомией.

#### 5.1.2. Комбинированное лечение

Комбинированное лечение предполагает предоперационную химиотерапию пеметрекседом и цисплатином с последующим хирургическим вмешательством и послеоперационной ЛТ в СОД 50–60 Гр и позволяет обеспечить медиану общей продолжительности жизни, равную 43,3 мес., и 2-летнюю общую выживаемость, равную 77%. Показания к комбинированному лечению определяются индивидуально, исходя из общего состояния пациента, распространенности процесса, эффективности химиотерапии, технических и кадровых возможностей стационара. Алгоритм диагностики и лечения локализованной МП представлен на рис. 1.



**Рисунок 1. Алгоритм диагностических и лечебных мероприятий при локализованной мезотелиоме плевры**

## 5.2. Распространенный опухолевый процесс (стадия IV)

### 5.2.1. Системная лекарственная терапия (химиотерапия)

При невозможности выполнения оперативного вмешательства при ранней стадии МП и при распространенном опухолевом процессе применяется ХТ. В последние годы выделяют два основных режима ХТ первой линии – это платиносодержащие режимы в комбинации с пеметрекседом или гемцитабином. Режимы лекарственного лечения МП представлены в табл. 4.

**Таблица 4. Режимы химиотерапии, рекомендуемые при мезотелиоме плевры**

Режимы химиотерапии
<b>Гемцитабин</b> 1000 мг/м <sup>2</sup> в/в в 1-й и 8-й дни + <b>цисплатин</b> 75 мг/м <sup>2</sup> в 1-й день 1 раз в 3 нед.
<b>Гемцитабин</b> 1000 мг/м <sup>2</sup> в/в в 1-й и 8-й дни + <b>карбоплатин</b> АUC-5 в 1-й день 1 раз в 3 нед.
<b>Пеметрексед</b> 500 мг/м <sup>2</sup> в/в в 1-й день + <b>цисплатин</b> 75 мг/м <sup>2</sup> в/в в 1-й день 1 раз в 3 нед.
<b>Пеметрексед</b> 500 мг/м <sup>2</sup> в/в в 1-й день + <b>карбоплатин</b> АUC-5 в 1-й день 1 раз в 3 нед.
<b>Гемцитабин</b> 1000 мг/м <sup>2</sup> в/в в 1-й и 8-й дни + <b>оксалиплатин</b> 80 мг/м <sup>2</sup> в/в в 1-й и 8-й дни 1 раз в 3 нед.
<b>Иринотекан</b> 65 мг/м <sup>2</sup> в/в в 1-й и 8-й дни + <b>цисплатин</b> 75 мг/м <sup>2</sup> в/в в 1-й день 1 раз в 3 нед.
<b>Паклитаксел</b> 175 мг/м <sup>2</sup> в/в в 1-й день + <b>карбоплатин</b> АUC-5 в 1-й день 1 раз в 3 нед.
<b>Доксорубин</b> 50 мг/м <sup>2</sup> в/в в 1-й день + <b>цисплатин</b> 75 мг/м <sup>2</sup> в 1-й день 1 раз в 3 нед.
<b>Винорелбин</b> 20 мг/м <sup>2</sup> в/в в 1-й, 8-й, 15-й дни 1 раз в 4 нед.
<b>Винорелбин</b> 25 мг/м <sup>2</sup> в/в в 1-й и 8-й дни 1 раз в 3 нед.

Рекомендуется проведение 6 курсов ХТ с последующим динамическим наблюдением. Смена режима должна проводиться только при доказанном прогрессировании заболевания или в случае непереносимости лекарственного лечения. При прогрессировании болезни по прошествии 6 мес. и более от последнего курса химиотерапии рекомендуется реиндукция режима I линии лечения. При раннем прогрессировании (на фоне химиотерапии или в ближайшие 6 мес. после ее завершения) рекомендуется переход на II линию ХТ. Алгоритм диагностики и лечения диссеминированной МП представлен на рис. 2.

### 5.2.2. Плеврoцентез и плевродез как методы лечения рецидивирующего гидроторакса

#### 5.2.2.1. Показания к выполнению

Для МП характерно развитие гидроторакса, который может существенно ухудшать качество жизни и создавать угрозу жизни при выраженной дыхательной недостаточности. Эвакуация жидкости из плевральной полости может быть произведена с помощью плеврoцентеза (пункции плевральной полости), который представляет собой исключительно симптоматический метод лечения. Показанием для плеврoцентеза служит наличие жидкости в плевральной полости с уровнем

выше 2–3 ребра (счет спереди), сопровождающееся симптомами легочно-сердечной недостаточности (выраженная одышка в покое). При отсутствии клинических симптомов дыхательной недостаточности выполнение плевростентоза не показано. У 70% больных отмечается повторное развитие накопление жидкости. При быстром и клинически значимом накоплении плеврита, требующем повторных плевральных пункций с частотой более 3 раз в мес., показано выполнение плевродеза (облитерации плевральной полости). Для создания плевродеза применяют лекарственные препараты с местно-раздражающим действием, такие как блеомицин или цисплатин, а также поверхностно активное вещество с неспецифическим склерозирующим эффектом – тальк. Применение плевросклерозирующих средств приводит к облитерации плевральной полости за счет асептического воспаления плевральных листков, их склеивания (слипания) и последующего сращения париетальной и висцеральной плевры с прекращением продукции плеврального выпота.

#### 5.2.2.2. Методика выполнения

Под местной анестезией выполняют пункцию плевральной полости и ее дренирование (с помощью специального набора, например, плеврокана) и максимально эвакуируют жидкость (пассивно или активно с использованием шприца). Появление болевых ощущений и/или кашля косвенно указывает на расправление легкого и соприкосновение висцерального и париетального листков плевры. При большом объеме жидкости целесообразно периодически каждые 2 часа временно перекрывать дренаж во избежание быстрого смещения органов средостения в противоположную сторону. После окончания процедуры выполняют рентгенологическое исследование с целью контроля расправления легкого. При недостаточном расправлении легкого и формировании остаточной полости (вследствие длительного коллапса легкого из-за накопления жидкости и его фиксации к грудной стенке или к диафрагме) введение склерозирующих препаратов бесперспективно. При эффективном осушении плевральной полости, когда жидкость остается в незначительном количестве только в плевральном синусе, легкое расправлено, признаков пневмоторакса нет, можно вводить склерозирующие препараты. Поскольку введение склерозирующих препаратов может сопровождаться тошнотой, рвотой и болевыми ощущениями вплоть до очень сильных, введение их должно предваряться внутривенным введением антиэметиков в стандартных дозах и внутривенной анестезией (50–100 мл 0,5% раствора новокаина). При внутривенном введении цисплатина необходима также гипергидратация (1,5–2 л физиологического раствора в/в). После выполнения этих процедур плеврокан (дренаж) перекрывают на 1–2 часа, а пациенту рекомендуют чаще менять положение тела, поворачиваясь с боку на бок. По истечении указанного времени дренаж следует открыть для свободного истечения остаточной жидкости. Затем необходимо ввести через дренажную трубку лекарственный агент и удалить дренаж. Неудачи данной методики связаны в основном с недостаточно тщательным дренированием плевральной полости.

Наиболее эффективным склерозантом признан тальк. Введение его через плевральный катетер в виде суспензии эффективно у 70–90% больных. Возможна

также инсуффляция порошка талька во время торакоскопии. Препараты, рекомендуемые для проведения плевродеза, представлены в табл. 5.

**Таблица 5. Препараты, рекомендуемые для проведения плевродеза**

Препараты	Дозы, рекомендуемые на одно введение*
Блеомицин	15–30 мг
Цисплатин	50 мг
Тальк	2000–4000 мг
5-фторурацил	500–1000 мг
Этопозид	150–200 мг

\* введение лекарственных средств внутривлевроально рекомендуется осуществлять не чаще 1 раза в нед., не более 3 введений в общей сложности

Осложнениями внутривлевроального введения препаратов могут быть болевой синдром, гипертермия, усиление одышки, ателектаз легкого, миелосупрессия, легочная и легочно-сердечная недостаточность, пневмония, эмпиема плевры. Плеврорцентез и плевродез являются малыми хирургическими вмешательствами и должны проводиться только в стационаре, хирургом под наблюдением химиотерапевта. Следует учитывать системное воздействие цитотоксических веществ, вводимых внутривлевроально, и по возможности не выполнять эту процедуру одновременно с системной химиотерапией во избежание усиления токсичности.

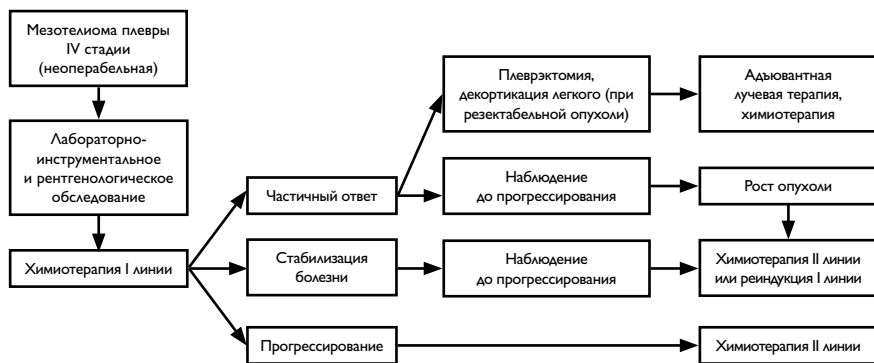
### 5.2.3. Лучевая терапия

Лучевая терапия используется для уменьшения частоты локальных рецидивов после операции (СОД 50–70 Гр), а также в качестве паллиативного метода с обезболивающей целью (СОД 20–30 Гр). В качестве самостоятельного метода лечения ЛТ не увеличивает выживаемость больных МП.

## 6. НАБЛЮДЕНИЕ

После завершения лечения динамическое наблюдение проводится с периодичностью 1 раз в 3 мес. в течение первых 2 лет, далее – 1 раз в 6 мес. до общей продолжительности 5 лет. Обязательными диагностическими процедурами являются КТ грудной клетки, УЗИ шейно-надключичных, подключичных лимфатических узлов, брюшной полости, забрюшинного пространства и малого таза.





**Рисунок 2. Алгоритм диагностических и лечебных мероприятий при диссеминированной мезотелиоме плевры**