

# ПРАКТИЧЕСКИЕ РЕКОМЕНДАЦИИ ПО ЛЕКАРСТВЕННОМУ ЛЕЧЕНИЮ РАКА ПРЯМОЙ КИШКИ

**Цитирование:** Трякин А. А., Артамонова Е. В., Бесова Н. С., Болотина Л. В., Гладков О. А., Глебовская В. В. и соавт. Практические рекомендации по лекарственному лечению рака прямой кишки // Злокачественные опухоли. – 2015. – №. 4, спецвыпуск. – С. 230–246.

**DOI:** 10.18027/2224-5057-2015-4s-230-246

**Ключевые слова:** колоректальный рак, рак прямой кишки, РЭА, СА-19.9, мутация EGFR, мутация гена RAS, дикий тип, поражение CRM, химиотерапия, таргетная терапия.

## ДИАГНОСТИКА И СТАДИРОВАНИЕ

Диагноз ставится на основании гистологического исследования, материал для которого получен при ректоскопии, колоноскопии, операционной биопсии или биопсии метастатического очага. Опухоли, локализующиеся на расстоянии 15 см и менее от ануса (при измерении при помощи ригидного ректоскопа), классифицируются как ректальные.

Предоперационное обследование включает:

- сбор анамнеза и физикальный осмотр;
- клинический анализ крови, биохимический анализ крови с исследованием показателей функции печени, почек;
- онкомаркеры РЭА и Са-19.9;
- ректоскопия, колоноскопия или ирригоскопия (при невозможности колоноскопии) для исследования вышележащих отделов толстой кишки; при невозможности выполнить полное исследование толстой кишки до операции ирригоскопия или колоноскопия должны быть выполнены в течение 3 месяцев после операции;
- МРТ органов малого таза (не менее 1,5 Т) для оценки вовлечения мезоректальной фасции и лимфатических узлов таза;
- УЗИ (оптимально – КТ с внутривенным контрастированием) органов брюшной полости;
- рентгенографию (оптимально – КТ) органов грудной клетки;
- рутинное использование ПЭТ не рекомендуется;
- с целью оценки глубины инвазии и вовлечения регионарных лимфоузлов, которая необходима для планирования предоперационной терапии, выполняются трансректальное УЗИ или МРТ органов малого таза.

Послеоперационное стадирование производится на основании TNM-классификации (7-е издание, 2010). Проводится морфологическое исследование тканей

с проксимального и дистального краев резекции, латерального края резекции, а также регионарных лимфатических узлов (рекомендуется исследование, по крайней мере, 12 лимфатических узлов). Важным прогностическим фактором является вовлечение опухолью мезоректальной фасции (circumferential resection margin – CRM), которая считается пораженной (CRM+) при локализации опухоли на расстоянии  $\leq 1$  мм от нее.

### **Основные параметры морфологического исследования**

В морфологическом заключении должны быть отражены следующие параметры:

- расстояние до проксимального и дистального краев резекции;
- размеры опухоли;
- гистологическое строение опухоли;
- степень дифференцировки опухоли;
- pT;
- pN (с указанием общего числа исследованных и пораженных л/у);
- наличие поражения проксимального края резекции (отрицательный результат также должен быть констатирован);
- наличие поражения дистального края резекции (отрицательный результат также должен быть констатирован);
- наличие поражения латерального края резекции (отрицательный результат также должен быть констатирован);
- расстояние от опухоли до латерального края резекции;
- целостность мезоректальной фасции (при наличии дефектов указать глубину и отношение к опухоли);
- наличие лимфоваскулярной, периневральной инвазии (отрицательный результат также должен быть констатирован);
- степень регрессии опухоли по шкале Mandard или Dworak (при наличии предшествующего комбинированного лечения);
- поражение апикального лимфатического узла (отрицательный результат также должен быть констатирован);
- глубина инвазии в подслизистый слой (для препаратов после местного иссечения раннего РПК);
- для удаленных малигнизированных полипов – наличие инвазии опухоли в ножку полипа.

### **Генетическое консультирование**

У 5-10% больных колоректальным раком развитие заболевания связано с наличием известных наследственных синдромов. Наиболее распространенные – синдром Линча и Семейный аденоматоз толстой кишки. У всех больных колоректальным раком после подтверждения диагноза необходимо собрать семейный анамнез

и проанализировать его на соответствие критериям Amsterdam II и Bethesda. Генетическое тестирование показано в следующих случаях:

- Подозрение на синдром Линча. Он диагностируется путем выявления наследственной мутации в генах MLH1, MSH2, MSH6, PMS2. В качестве скринингового теста может быть использован иммуногистохимический метод, выявляющий отсутствие экспрессии в опухоли MSH2, MLH1, MSH6 и PMS2:
  - при соответствии пациента критериям Amsterdam II (1) и Bethesda (2);
  - при наличии у пациента родственника I-й или 2-й линии с установленным диагнозом синдрома Линча;
  - при развитии у пациентки рака эндометрия в возрасте до 50 лет.
- Подозрение на семейный аденоматоз – тестирование на мутацию гена APC:
  - при наличии у пациента более 20 полипов кишечника;
  - при наличии у пациента родственника I-й линии с установленным диагнозом семейного аденоматоза.
- Подозрение на наличие аттенуированной формы семейного аденоматоза, МҮН-ассоциированный полипоз – тестирование на мутацию APC, мутацию МҮН:
  - пациенты, у которых выявлено более 20 полипов толстой кишки, но с отрицательным анализом на мутацию APC;
  - пациенты, у которых в семье прослеживается рецессивное наследование семейного аденоматоза;
  - пациенты, у которых полипы выявляются в более позднем возрасте (34-44 года).

За исключением МҮН-ассоциированного полипоза и синдрома Блума, все наследственные синдромы, связанные с развитием колоректального рака, носят аутосомно-доминантный характер. При наличии яркого семейного анамнеза злокачественных заболеваний у пациентов с исключенным семейным аденоматозным полипозом и синдромом Линча показана консультация генетика для потенциального выявления более редких заболеваний: синдромов Пейтца-Егерса, Ли Фраумени, Блума, Коудена, ювенильного полипоза, синдрома олигодонтии и колоректального рака.

## ЛЕЧЕНИЕ

### Плановое хирургическое лечение

Стандартными объемами операции являются чрезбрюшная резекция прямой кишки, низкая чрезбрюшная резекция прямой кишки, брюшно-анальная резекция прямой кишки, операция Гартмана, брюшно-промежностная экстирпация прямой кишки.

Мобилизация прямой кишки должна выполняться только острым путем с соблюдением принципов тотальной или частичной мезоректумэктомии с сохранением тазовых вегетативных нервов. При распространении опухоли за пределы мезоректальной фасции

показано экстрафасциальное удаление прямой кишки. Дистальная граница резекции должна составлять не менее 2 см по стенке кишки и не менее 5 см по мезоректальной клетчатке из-за риска ретроградного лимфогенного метастазирования. Нижняя брыжеечная артерия должна быть лигирована непосредственно под местом отхождения левой ободочной артерии. Более высокая перевязка питающего сосуда не влияет на отдаленные результаты лечения, однако допускается, с отдельной высокой перевязкой нижней брыжеечной вены при необходимости мобилизации левого изгиба. При этом необходимо сохранять преаортальное и нижнебрыжеечное вегетативные нервные сплетения. Рутинное выполнение расширенной аорто-подвздошно-тазовой лимфодиссекции не рекомендуется.

При выполнении тотальной мезоректумэктомии (локализация опухоли ниже 10 см от края ануса) рекомендуется формировать превентивную коло- или илеостому на усмотрение оперирующего хирурга. После тотальной мезоректумэктомии операция может завершаться формированием тазового толстокишечного резервуара или анастомоза «бок-в-конец» для улучшения функциональных результатов лечения.

При опухолях, локализующихся в пределах 1 см от зубчатой линии без прорастания за пределы мышечного слоя и внутреннего сфинктера допускается выполнение интерсфинктерной брюшно-анальной резекции прямой кишки с реконструкцией последней (толстокишечный резервуар, анастомоз «бок-в-конец») у пациентов с отсутствием анальной инконтиненции.

Выполнение экстралеваторной экстирпации прямой кишки показано пациентам с подтвержденным МРТ врастанием опухоли в мышцы тазового дна.

### **Экстренное хирургическое лечение.**

У пациентов с кишечной непроходимостью, вызванной раком прямой кишки, следует ограничивать хирургическое лечение формированием двустольной трансверзо- или сигмостомы с целью проведения последующего комбинированного или комплексного лечения.

У пациентов с кровотечением и перфорацией, вызванными раком прямой кишки, показано выполнение оперативного вмешательства с соблюдением принципов тотальной мезоректумэктомии. При этом предпочтение следует отдавать формированию временной или постоянной кишечной стомы.

### **Лечение ранних стадий заболевания – I стадия (с T1-2N0), II стадия (некоторые проксимальные опухоли с T3aN0)**

Используется только хирургическое лечение. При опухолях с TisN0, pT1sm1-2 (размеры опухоли до 3 см, занимающая не более 30% окружности кишки, подвижная, умеренно- или высокодифференцированная аденокарцинома) возможно выполнение трансанальной эндоскопической резекции (ТЕО, ТЕМ, ТАМIS), сопровождающейся полнослойным иссечением стенки кишки с прилежащей мезоректальной клетчаткой и ушиванием дефекта. При выявлении после морфологического исследования удаленной трансанально опухоли

факторов негативного прогноза (стадия  $\geq$  pT1sm<sup>3</sup>, поражение краев резекции, сосудистая или перинеуральная инвазия, низкодифференцированная или слизистая аденокарцинома) выполняется стандартная операция с тотальной мезоректумэктомией (TME).

### **Лечение локализованного рака средне- и верхнеампулярного отдела прямой кишки, II стадия (с T3a-bN0), CRM (circumferential radial margin – латеральная граница опухоли)**

Только хирургическое лечение. Выполняется операция с тотальной мезоректумэктомией. При верхнеампулярной локализации рака допускается частичная мезоректумэктомия. Адьювантная терапия не проводится.

### **Лечение местнораспространенных стадий заболеваний (II-III стадия – с T3b-4N0, с T1-4N+), T2N0M0 при нижеампулярной локализации рака прямой кишки**

Обязательным компонентом лечения является предоперационная крупнофракционная лучевая (5 x 5 Гр) или химиолучевая терапия. Проведение предоперационной (химио-) лучевой терапии достоверно снижает число рецидивов, не влияя на общую выживаемость. При проведении лучевой терапии 5 x 5 Гр хирургическое вмешательство проводится в течение 3 дней после ее завершения (допустимо проведение хирургического лечения через 4-6 недель после ее завершения). При подозрении на вовлечение CRM по данным предоперационного обследования или низко расположенных опухолях показано проведение химиолучевой терапии (до 50,4 Гр по 1,8 Гр за фракцию (возможно проведение до СОД 50-52 Гр с РОД 2 Гр за фракцию) на фоне терапии фторпиримидинами (табл. 1)). Хирургическое вмешательство проводится через 6-8 недель после завершения химиолучевой терапии. Добавление в режимы химиолучевой терапии оксалиплатина, иринотекана и моноклональных антител не улучшает результаты.

При местнораспространенных **неоперабельных** опухолях (с **T4N0-2**) на первом этапе обязательно проводится одновременная химиолучевая терапия (до 50,4 Гр по 1,8 Гр за фракцию (возможно проведение до СОД 50-52 Гр с РОД 2 Гр за фракцию) на фоне терапии фторпиримидинами (табл. 1)). Хирургическое вмешательство выполняется через 6-8 недель после завершения химиолучевой терапии в случае объективного ответа.

**Таблица 1. Режимы фторпиримидинов, применяемые в одновременной химиолучевой терапии рака прямой кишки.**

Препарат	Доза	Путь введения	Дни приема
Лейковорин	20 мг/м <sup>2</sup>	в/в струйно	1-й – 4-й, 29-й – 32-й
5-фторурацил	400 мг/м <sup>2</sup>		
Непрерывная инфузия 5-фторурацила, 225 мг/м <sup>2</sup> в/в непрерывно			во все дни лучевой терапии
Капецитабин	1650 мг/м <sup>2</sup>	внутри	

В сравнении с послеоперационной химиолучевой терапией эффективность предоперационной химиолучевой терапии выше, а токсичность меньше, поэтому последняя является предпочтительной. Тем не менее, в случае, если лучевая терапия не была проведена до операции, а у пациента обнаружена опухоль pT3b-4N0–2, pT1-4N1–2 или вовлечение CRM, то показано проведение послеоперационной химиолучевой терапии (до 50,4 Гр по 1,8 Гр за фракцию (возможно проведение до СОД 50-52 Гр с РОД 2 Гр за фракцию) на фоне терапии фторпиримидинами (табл. 1)) с последующей адъювантной химиотерапией. Суммарная продолжительность лечения составляет 6 месяцев. Лишь при некоторых высоко расположенных опухолях pT3N0 после радикально выполненного вмешательства и без отрицательных прогностических факторов возможен отказ от проведения лучевой терапии и адъювантной химиотерапии.

**Адъювантная химиотерапия** назначается пациентам с pT3b-4N0 или pT1-4N+, если до операции химиотерапия не проводилась. Даже если в результате проведенного предоперационного химиолучевого лечения имеет место уменьшение стадии вследствие объективного эффекта, то, тем не менее, необходимо проводить адъювантную химиотерапию, исходя из данных предоперационного стадирования (с T3-4N0 или с T1-4N+). Пациенты, достигшие полного лечебного патоморфоза опухоли после химиолучевой терапии, имеют благоприятный прогноз и могут быть после операции оставлены под наблюдением. Общая продолжительность адъювантной химиотерапии, включая пред- или послеоперационную химиолучевую терапию, должна составлять 6 месяцев.

Минимальный объем химиотерапии при III стадии включает в себя фторпиримидины, которые можно применять в различных вариантах: струйно (режим клиники Мейо, Roswell Park), инфузионный (режимы De Gramont, AIO) или перорально (капецитабин) (табл. 1). Струйные режимы 5-фторурацила обладают большей токсичностью, но не меньшей эффективностью в адъювантной терапии, чем инфузионные.

**Таблица 2. Режимы фторпиримидинов, применяемые в лечении колоректального рака.**

Режим	Схема
Клиники Мейо	ЛВ 20 мг/м <sup>2</sup> в/в струйно с последующим болюсом 5-ФУ 425 мг/м <sup>2</sup> , 1-й – 5-й дни. Начало очередного курса на 29-й день.
Roswell Park	ЛВ 500 мг/м <sup>2</sup> в/в 2-часовая инфузия с последующим болюсом 5-ФУ 500 мг/м <sup>2</sup> . Ежедневно в течение 6 недель с последующим 2-недельным перерывом.
AIO	ЛВ 500 мг/м <sup>2</sup> в/в в течение 2 часов с последующей 24-часовой инфузией 5-ФУ 2600 мг/м <sup>2</sup> . Ежедневно, длительно.
Модифицированный LV5FU2 (режим De Gramont)	ЛВ 400 мг/м <sup>2</sup> в/в в течение 2 часов с последующим болюсом 5-ФУ 400 мг/м <sup>2</sup> и с последующей 46-часовой инфузией 5-ФУ 2400-3000 мг/м <sup>2</sup> . Начало очередного курса на 15-й день.
Капецитабин	2500 мг/м <sup>2</sup> в сутки внутрь 1-й–14-й дни. Начало очередного курса на 22-й день.

Оптимальный объем адъювантной химиотерапии при III стадии включает в себя комбинацию оксалиплатина с фторпиримидинами в течение 6 месяцев. Оптимальными являются режимы FOLFOX или XELOX. Комбинация оксалиплатина со струйным 5-фторурацилом (режим FLOX) обладает схожей эффективностью, но сопряжена с высокой токсичностью. При развитии симптомов полинейропатии II-III степени (степень 2: симптомы, ограничивающие работоспособность и физическую активность пациента) показана отмена оксалиплатина и продолжение монотерапии фторпиримидинами. У пациентов старше 75 лет не показано преимущество двойных комбинаций с оксалиплатином по сравнению с монотерапией фторпиримидинами.

**Таблица 3. Режимы оксалиплатина и фторпиримидинов, применяемые в лечении колоректального рака.**

Модифицированный FOLFOX 6	Оксалиплатин 85 мг/м <sup>2</sup> 2-часовая инфузия в 1-й день, ЛВ 400 мг/м <sup>2</sup> в/в в течение 2 часов с последующим 5-ФУ 400 мг/м <sup>2</sup> в/в струйно и 46-часовой инфузией 5-ФУ 2400 мг/м <sup>2</sup> (1200 мг/м <sup>2</sup> в сутки). Начало очередного курса на 15-й день/
XELOX	Оксалиплатин 130 мг/м <sup>2</sup> в 1-й день, капецитабин 2000 мг/м <sup>2</sup> /сутки 1-й – 14-й дни. Начало очередного курса на 22-й день
FLOX	Оксалиплатин 85 мг/м <sup>2</sup> в течение 2 часов (дни 1, 15 и 29 каждого цикла) + ЛВ 20 мг/м <sup>2</sup> в/в струйно и с последующим болюсом 5-ФУ 500 мг/м <sup>2</sup> . Ежедневно в течение 4 недель с последующим 2-недельным перерывом.

В адъювантной терапии колоректального рака не должны применяться иринотекан и моноклональные антитела, в частности бевацизумаб и цетуксимаб, включение которых в режимы химиотерапии по результатам рандомизированных исследований не приводит к улучшению показателей выживаемости.

### Лечение рецидива рака прямой кишки

Пациенты с рецидивом (если лучевая терапия не проводилась при лечении первичной опухоли) должны получать предоперационную лучевую терапию по пролонгированной программе лечения в сочетании с химиотерапией. Даже если у пациента ранее проводилась лучевая терапия, необходимо рассмотреть вопрос о возможности дополнительного облучения. Операция выполняется через 6-8 недель после химиолучевой терапии. В случае невозможности проведения лучевой терапии и выполнения хирургического вмешательства проводится паллиативная химиотерапия.

### Лечение диссеминированных стадий заболевания (M1)

Выбор локального (хирургического и лучевого) лечения при метастатическом раке прямой кишки определяется локализацией и распространенностью первичной опухоли, ее симптомами. Консенсус ESMO (2014 г.) [3] в зависимости от распространенности процесса выделяет четыре группы пациентов с метастатическим колоректальным раком. Принадлежность к клинической группе лежит в основе выбора той или иной лечебной тактике (табл. 4).

**Таблица 4. Характеристика клинических групп для выбора первой линии терапии мКРР**

Группа	Описание группы	Цель лечения	Вид лечения
0	Изолированные резектабельные (R0) метастазы в печень и/или легкие.	Выздоровление, снижение риска рецидива.	Выполнение операции с последующей химиотерапией FOLFOX/XELOX. Возможно проведение периоперационной ПХТ по схеме FOLFOX/XELOX
1	Потенциально резектабельные метастазы в печень или легкие в случае эффекта химиотерапии. Пациент подходит для интенсивной ХТ.	Максимальное уменьшение опухоли и выполнение R0/I-резекции. Выздоровление.	Наиболее эффективные режимы ХТ
2	Нерезектабельные метастазы. Быстрое прогрессирование, симптомное течение. Может перенести интенсивное лечение.	Максимальное уменьшение размеров опухоли, контроль прогрессии заболевания.	Комбинированные режимы ХТ (двойные или тройные комбинации).
3	Нерезектабельные метастазы, нет значимых симптомов или имеется сопутствующая патология, препятствующая интенсивному лечению.	Контроль прогрессии заболевания, сохранение качества жизни (минимальная токсичность)	Наименее токсичные схемы лечения. Возможно начало с монотерапии или с двойных комбинаций с низкой токсичностью.

При резектабельных/потенциально резектабельных метастазах необходимо планировать локальное лечение в полном объеме. Это обусловлено высокой продолжительностью жизни данной категории больных, что требует применения всех средств для снижения риска развития местного рецидива.

## ГРУППА 0 (КОНСЕНСУС ESMO)

### **Изолированное метастатическое поражение печени или легких.**

Задачей терапии является выполнение R0/I-резекции, так как такие циторедуктивные операции при **резектабельных** метастазах в печень и легкие позволяют излечить до половины пациентов.

Важно, до начала химиотерапии обсудить больных с изолированным поражением печени и единичными метастазами в легкие с соответствующими хирургами на предмет возможности (в настоящее время или в случае объективного эффекта) выполнения R0/I-резекции. Тактика лечения пациентов зависит от клинической стадии TN. Роль ПЭТ/КТ у пациентов с изолированным поражением печени остается сомнительной.

- **T1-2N0** – показано проведение системной химиотерапии двойными комбинациями с включением фторпиримидинов и оксалиплатина (FOLFOX, XELOX). После 4-6 циклов выполняется одновременная или последовательное удаление метастазов и первичной опухоли. Альтернативой может являться проведение хирургического этапа лечения (удаление метастазов и первичной опухоли). В дальнейшем при pT1-2N0 проводится адьювантная химиотерапия, а при pT3-4/N1-2 – химиолучевая терапия.



- **T1-3N1-2** – при высоко расположенных опухолях (10-15 см) на первом этапе возможно применение следующих подходов: а) предоперационной лучевой терапии в самостоятельном варианте (5 x 5 Гр) с последующей химиотерапией двойными комбинациями на протяжении ~3 месяцев, б) химиолучевой терапии (СОД 50,4 Гр на фоне монотерапии фторпиримидинами или в комбинации с оксалиплатином с целью лучшего контроля отдаленных метастазов); либо в) при высокорасположенных опухолях сT1–2 или T3 с инвазией не более 5 мм и единичных N+ можно отказаться от проведения лучевой терапии, ограничившись химиотерапией. При возможности выполнения симультанного вмешательства на прямой кишке и печени допустимо начать с хирургического лечения.

После завершения предоперационной терапии одновременно или последовательно с удалением первичной опухоли проводится хирургическое удаление метастазов. В дальнейшем проводится адъювантная химиотерапия двойными комбинациями с включением фторпиримидинов и оксалиплатина (FOLFOX, XELOX) общей продолжительностью до 6 месяцев.

При **низко расположенных опухолях** (ниже 10 см) обязательно включение в план лечения лучевой терапии 5 x 5Гр или, предпочтительнее, пролонгированной химиолучевой терапии. Возможно начать лечение и с химиотерапии двойными комбинациями для контроля отдаленных метастазов, а лучевую терапию провести после нее.

- **T4:** показано проведение пролонгированной химиолучевой терапии (СОД 50,4Гр на фоне монотерапии фторпиримидинами или в комбинации с оксалиплатином с целью лучшего контроля отдаленных метастазов). Возможно начало терапии и с химиотерапии двойными комбинациями для контроля отдаленных метастазов, продолжив химиолучевую терапию после. В случае эффекта со стороны первичной опухоли показано, в зависимости от состояния больного и объема вмешательства, симультанное или последовательное хирургическое вмешательство. В случае осложненного течения со стороны первичной опухоли (кровотечение, непроходимость) перед химиолучевой терапией необходимо рассмотреть вопрос о возможности применения малотравматичных методик (предпочтение отдается формированию колостомы) как альтернативы паллиативной резекции прямой кишки.

## ГРУППА I (КОНСЕНСУС ESMO).

- В случае потенциально резектабельных метастазов показано проведение максимально эффективной химиотерапии, задачей которой является достижение объективного эффекта и перевод нерезектабельных метастазов в резектабельные. Показано применение двойных комбинаций (FOLFOX, XELOX или FOLFIRI). Добавление таргетных препаратов (прежде всего – анти-EGFR-антител) позволяет увеличить частоту выполнения R0-резекций печени.

- В случае отсутствия мутации генов семейства RAS (KRAS и NRAS) целесообразно добавление к режимам химиотерапии FOLFIRI или FOLFOX (но не XELOX или FLOX) анти-EGFR моноклональных антител (цетуксимаб или панитумумаб), что позволяет увеличить частоту выполнения R0-резекций печени. Наличие мутации гена BRAF является отрицательным прогностическим признаком. Учитывая редкость BRAF-мутаций, до сих пор остается спорным вопрос, нуждаются ли эти больные в применении анти-EGFR-антител. Результаты недавно проведенных метаанализов говорят, что выигрыш от добавления анти-EGFR антител, если и существует, то является минимальным. Для пациентов с мутацией BRAF, способных выдержать активную терапию, рекомендовано проведение терапии по программе FOLFOXIRI с добавлением бевацизумаба.
- При наличии мутации RAS или при диком типе RAS в случае невозможности применения анти-EGFR-антител возможно добавление к двойному режиму химиотерапии бевацизумаба, что повышает частоту выраженного лекарственного патоморфоза по сравнению с одной химиотерапией. Другой возможной опцией повышения резектабельности является применение «тройной» комбинации FOLFOXIRI с возможным добавлением моноклонального антитела, однако более высокая токсичность режима требует осторожности при его назначении.
- Хирургическое вмешательство в объеме R0/R1 необходимо выполнять, как только метастазы станут резектабельными. Пролонгация химиотерапии может приводить к повышению частоты токсических поражений печени, а также к исчезновению части метастазов, что затрудняет их идентификацию хирургом во время резекции. Число послеоперационных осложнений значительно возрастает при количестве курсов предоперационной химиотерапии более 6, а смертность – более 12.
- Радиочастотная абляция (РЧА) метастазов в печени уступает хирургическому лечению по достижению локального контроля. РЧА может применяться как дополнение к резекции для достижения радикальности вмешательства, так и самостоятельно при невозможности хирургического лечения.
- Внутриаартериальная химиотерапия остается экспериментальным методом и не рекомендуется к рутинному применению в первой линии терапии. Различные методы эмболизации печеночной артерии (химиоэмболизация, эмболизация радиоактивными микросферами), а также дистанционная стереотаксическая лучевая терапия могут применяться у отдельных пациентов с изолированным или преобладающим метастатическим поражением печени при исчерпанности возможностей системной терапии.

### **Паллиативная химиотерапия**

Задачей паллиативной химиотерапии при метастатическом раке прямой кишки является увеличение продолжительности жизни, уменьшение симптомов болезни

и улучшение качества жизни. Пациенты, получившие все три активных химиопрепарата (иринотекан, оксалиплатин и фторпиримидины), имеют достоверно большую продолжительность жизни. При этом не важно, за сколько линий терапии это удастся реализовать. До сих пор четко не ясна оптимальная продолжительность терапии. Возможными вариантами являются:

- непрерывная терапия до прогрессирования заболевания или развития неприемлемой токсичности;
- проведение лечения на протяжении не менее полугода с последующим наблюдением; либо
- применение двойной комбинации в течение не менее 3-4 мес. с последующей поддержкой фторпиримидинами (стратегия «поддерживающей» терапии имеет преимущества перед полным прекращением лечения).

В случае применения комбинации химиотерапии с бевацизумабом поддерживающая терапия бевацизумабом + фторпиримидины (предпочтительнее) или монотерапия бевацизумабом (при непереносимости фторпиримидинов) может проводиться до появления признаков прогрессирования болезни или неприемлемой токсичности. Это позволяет достоверно увеличить время до прогрессирования и, по данным одного исследования, – продолжительность жизни.

При использовании комбинации химиотерапии с анти-EGFR-антителами также возможна поддерживающая монотерапия антителами до прогрессирования заболевания, несмотря на неоднозначные результаты небольших исследований.

### **Минимальный объем паллиативной химиотерапии**

**Группа 2** (консенсус ESMO). У пациентов с клинически значимыми симптомами заболевания (ECOG 1-2) с обширной диссеминацией необходимо применение в первой линии двойных комбинаций. В случае прогрессирования опухолевого процесса после первой линии терапии вторая линия может быть назначена больным с удовлетворительным общим статусом (ECOG  $\leq$  2). При рефрактерности к режиму FOLFOX (XELOX) в качестве второй линии обычно назначается режим FOLFIRI или монотерапия иринотеканом, при рефрактерности к режиму FOLFIRI – режим FOLFOX (XELOX).

**Группа 3** (консенсус ESMO). В качестве первой линии терапии у больных с малосимптомным процессом (статус ECOG 0-1) в отдельных случаях возможно назначение монотерапии фторпиримидинами (табл. 2). При прогрессировании заболевания к режиму возможно добавление оксалиплатина, а в качестве третьей линии – иринотекан ± фторпиримидины. Другим возможным вариантом лечения является проведение первой линии химиотерапии двойной комбинацией (FOLFOX, XELOX или FOLFIRI) на протяжении не менее 3-4 месяцев с последующей возможной поддерживающей терапией фторпиримидинами. Оксалиплатин в монотерапии малозффективен и должен применяться только в комбинации с фторпиримидинами или иринотеканом (при противопоказаниях к использованию фторпиримидинов).

При прогрессировании после ранее достигнутого эффекта необходимо рассмотреть вопрос о повторном применении ранее эффективного режима.

Ослабленным пациентам со статусом по шкале ECOG > 2 рекомендуется мало-токсичная монокимиотерапия фторпиримидинами или симптоматическая терапия.

### **Оптимальный объем паллиативной химиотерапии**

Кроме вышеперечисленных режимов химиотерапии, возможно добавление к ним моноклональных антител, блокирующих эндотелиальный фактор роста (бевацизумаб) или эпидермальный фактор роста (цетуксимаб или панитумумаб). Добавление бевацизумаба к фторпиримидинам, двойным и тройным комбинациям приводит к достоверному удлинению времени до прогрессирования, а в ряде исследований – и продолжительности жизни. В монотерапии бевацизумаб малоэффективен. Рекомендуется продолжение терапии бевацизумабом (предпочтительнее с фторпиримидинами) до прогрессирования заболевания.

- В случае дальнейшего прогрессирования заболевания возможно продолжение использования бевацизумаба со сменой режима химиотерапии, что приводит к увеличению продолжительности жизни. На сегодняшний день неизвестны клинические или молекулярные факторы, предсказывающие эффективность бевацизумаба. Наибольшую активность бевацизумаб демонстрирует в первой и второй линиях терапии; добавление бевацизумаба к режимам на основе оксалиплатина и иринотекана во второй линии лечения достоверно увеличивает продолжительность жизни.
- Во второй линии терапии возможно применение другого антиангиогенного моноклонального антитела – афлиберцепта. Его добавление к режиму FOLFIRI привело к достоверному повышению продолжительности жизни, более выраженному у больных с ECOG 0 и отсутствием в анамнезе адьювантной химиотерапии.
- В отличие от бевацизумаба, моноклональные анти-EGFR-антитела активны как в монотерапии, так и в комбинации с химиотерапией, но лишь у пациентов с отсутствием мутации RAS и BRAF.
- Добавление цетуксимаба и панитумумаба к режимам химиотерапии на основе иринотекана или комбинации FOLFOX увеличивает частоту объективных эффектов, время до прогрессирования и продолжительность жизни больных. В то же время, их совместное применение с комбинациями оксалиплатина и капецитабина (XELOX) или оксалиплатина и струйного 5-фторурацила (FLOX) не приводит к улучшению как непосредственных, так и отдаленных результатов. Также не рекомендуется и сочетание монотерапии фторпиримидинами с анти-EGFR-антителами.
- Самостоятельная активность цетуксимаба и панитумумаба позволяет применять их и в монотерапии у пациентов в третьей – четвертой линии.

- Совместное применение бевацизумаба и анти-EGFR антител ухудшает результаты лечения и не рекомендуется.
- В случае химиорезистентной опухоли (прогрессирование заболевания после проведения химиотерапии с включением иринотекана, оксалиплатина, фторпиримидинов и моноклональных антител) назначение мультитикиназного ингибитора регорафениба увеличивает продолжительность жизни.

**Таблица 5. Режимы с иринотеканом и моноклональными антителами, применяемые в лечении колоректального рака.**

FOLFIRI	Иринотекан 180 мг/м <sup>2</sup> 90-минутная инфузия в 1-й день, ЛВ 400 мг/м <sup>2</sup> в/в в течение 2 часов с последующим 5-ФУ 400 мг/м <sup>2</sup> в/в струйно и 46-часовой инфузией 5-ФУ 2400 мг/м <sup>2</sup> (по 1200 мг/м <sup>2</sup> в сутки). Начало очередного курса на 15-й день.
FOLFOXIRI*	Иринотекан 165 мг/м <sup>2</sup> 90-минутная инфузия в 1-й день, оксалиплатин 85 мг/м <sup>2</sup> 2-часовая инфузия в 1-й день, ЛВ 400 мг/м <sup>2</sup> в/в в течение 2 часов с последующей 46-часовой инфузией 5-ФУ 3200 мг/м <sup>2</sup> . Начало очередного курса на 15-й день.
XELIRI*	Иринотекан 200 мг/м <sup>2</sup> в 1-й день, капецитабин 1600-1800 мг/м <sup>2</sup> /сутки в 1-й – 14-й дни. Начало очередного курса на 22-й день.
Бевацизумаб	7,5 мг/кг в/в 90-60-30-минутная инфузия каждые 3 недели, или 5 мг/кг каждые 2 недели (в зависимости от применяемого режима химиотерапии).
Афлиберцепт#	4 мг/кг в/в 1-часовая инфузия каждые 2 недели (вместе с режимом FOLFIRI во второй линии терапии).
Цетуксимаб	400 мг/м <sup>2</sup> в/в 1-часовая инфузия в первый день, далее по 250 мг/м <sup>2</sup> еженедельно.
Панитумумаб	6 мг/кг в/в 1-часовая инфузия каждые 2 недели.
Регорафениб#	160 мг в сутки в 1-й – 21-й дни каждые 4 недели.

\* режим характеризуется высокой частотой развития диареи;

# препарат еще не зарегистрирован в РФ.

## НАБЛЮДЕНИЕ

**Пациенты с ранними стадиями после хирургического лечения. Пациенты с изолированным поражением печени или легких, после R0-резекции.**

Задачей наблюдения является выявление пациентов с потенциально курабельным рецидивом заболевания (метастазы в печень, метакронная опухоль толстой кишки).

Кроме жалоб и физикального осмотра, возможны следующие варианты наблюдения.

### При исходно нормальном уровне РЭА:

- КТ органов грудной клетки, брюшной полости и малого таза с внутривенным контрастированием каждые 6 месяцев в первые 2 года, далее ежегодно еще 3 года.

- При невозможности выполнения КТ – применение УЗИ и рентгенографии ОГК в указанные сроки.

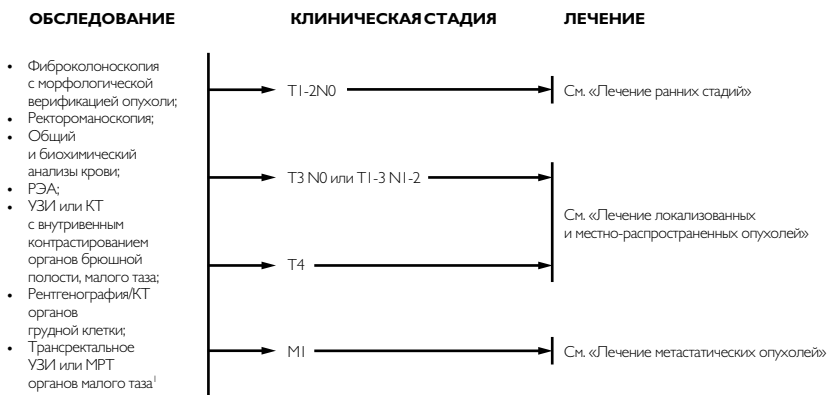
**При исходно повышенном уровне РЭА:**

- Определение РЭА каждые 3 месяца в течение первых 2 лет и далее каждые 6 месяцев в последующие 3 года.
- Также в срок 12-18 месяцев после операции однократно выполняется КТ грудной клетки, брюшной полости и малого таза.

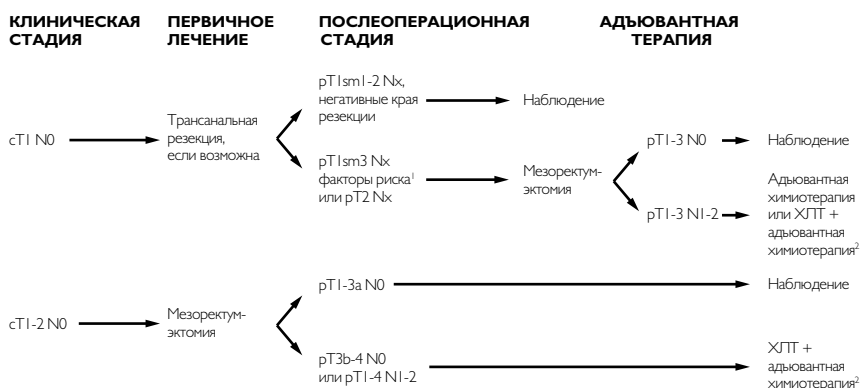
При обоих вариантах наблюдения выполняется колоноскопия через 1 и 3 года после резекции первичной опухоли, далее каждые 5 лет с целью выявления метакронной опухоли или удаления обнаруженных полипов толстой кишки. При выявлении полипов колоноскопия выполняется ежегодно. В случае если до начала лечения колоноскопия не была выполнена по причине стенозирующей опухоли, она производится через 3-6 месяцев после ее резекции.

Другие клинические, лабораторные и лучевые исследования показаны лишь больным с соответствующими симптомами.

**Рисунок 1. Обследование и планирование терапии при раке прямой кишки.**

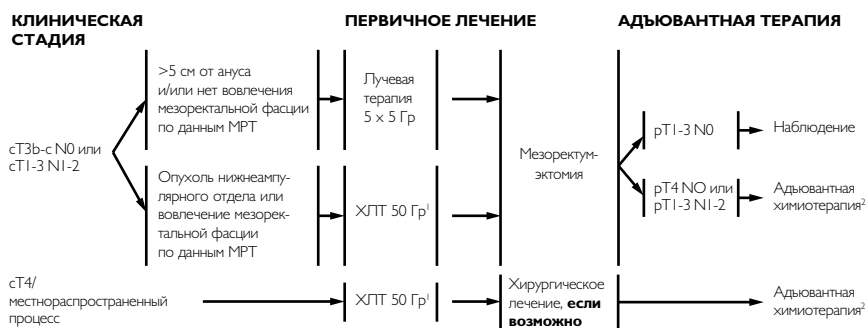


<sup>1</sup> При опухолях сT1 оба метода имеют схожую информативность. При опухолях (T2-4) обязательно выполнение МРТ для оценки состояния регионарных лимфатических узлов и потенциальных латеральных краев резекции.

**Рисунок 2. Лечение ранних стадий рака прямой кишки.**

<sup>1</sup> Факторами высокого риска являются положительные края резекции, сосудистая инвазия, низкая дифференцировка опухоли или слизистая аденокарцинома.

<sup>2</sup> ХЛТ – химиолучевая терапия: до 50 Гр по 2 Гр за фракцию на фоне терапии фторпиримидинами (инфузионным 5-фторурацилом, капецитабином или струйными лейковорином/5-фторурацилом). Адьювантная химиотерапия может проводиться до и после ХЛТ, так и после ХЛТ. Минимальный объем адьювантной химиотерапии включает в себя монотерапию фторпиримидинами (инфузии 5-фторурацила, капецитабин или струйные лейковорин/5-фторурацил), оптимальный объем – режимы с включением оксалиплатина (FOLFOX, XELOX или FLOX). Рекомендуемая суммарная продолжительность адьювантной химиотерапии (включая ХЛТ) составляет 6 месяцев.

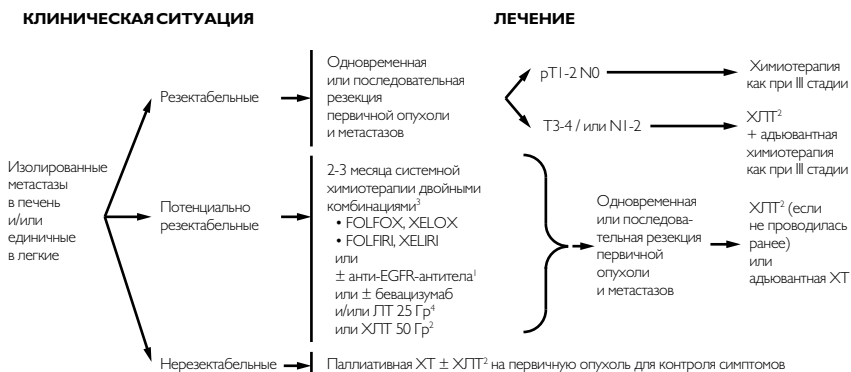
**Рисунок 3. Лечение локализованных и местнораспространенных опухолей прямой кишки.**

<sup>1</sup> ХЛТ – химиолучевая терапия: до 50 Гр по 2 Гр за фракцию на фоне терапии фторпиримидинами (инфузионным 5-фторурацилом, капецитабином или струйными лейковорином/5-фторурацилом). Хирургическое лечение проводится через 6-8 недель после окончания ХЛТ.

<sup>2</sup> Минимальный объем адьювантной химиотерапии включает в себя монотерапию фторпиримидинами (инфузии 5-фторурацила, капецитабин или струйные лейковорин/5-фторурацил), оптимальный объем – режимы с включением оксалиплатина (FOLFOX, XELOX или FLOX).

Рекомендуемая суммарная продолжительность адьювантной химиотерапии (включая ХЛТ) составляет 6 месяцев.

**Рисунок 4. Планирование терапии при синхронных изолированных резектабельных метастазах.**



<sup>1</sup> Применение анти-EGFR-антител (цетуксимаб, панитумумаб) показано лишь пациентам без мутации RAS и BRAF. Не следует комбинировать анти-EGFR-антитела с режимами на основе оксалиплатина и капецитабина (XELOX) или струйного 5-фторрацила (FLOX), так как это не приводит к улучшению результатов лечения.

<sup>2</sup> ХЛТ – химиолучевая терапия, до 50 Гр по 2 Гр за фракцию на фоне терапии фторпиримидинами (инфузионный 5-фторурацил, капецитабин или струйные лейковорин/5-фторурацил). Хирургическое лечение проводится через 6-8 недель после окончания ХЛТ.

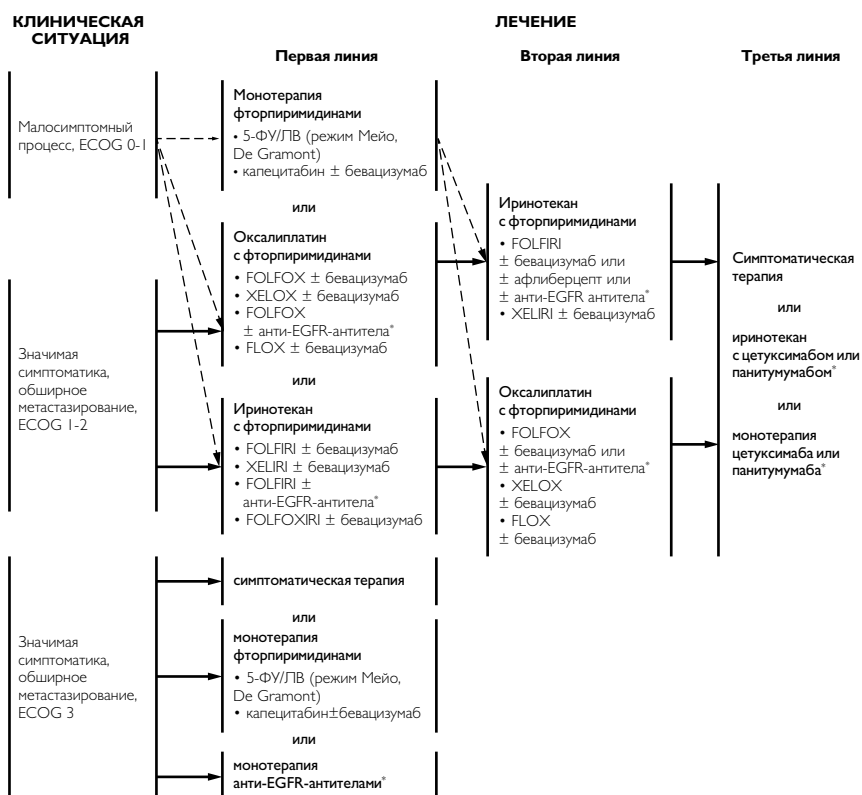
<sup>3</sup> При резектабельных метастазах показано применение ХТ по программе FOLFOX или XELOX. Добавление моноклональных антител может ухудшать результаты.

Задачей ХТ при потенциально резектабельных метастазах является достижение объективного эффекта с последующей их резекцией. ХТ должна включать в себя двойные комбинации на основе: 1) фторпиримидинов и оксалиплатина – FOLFOX (предпочтительнее) или XELOX; или 2) фторпиримидинов и иринотекана – FOLFIRI (предпочтительнее) или XELIRI. Частота объективного ответа выше при тройном режиме FOLFOXIRI, но его токсичность требует осторожности в применении. К ХТ-режимам возможно добавление таргетных препаратов, что повышает частоту полных циторедукций: цетуксимаба или панитумумаба при отсутствии мутации RAS (только с режимами FOLFIRI или FOLFOX либо бевацизумаба к любым режимам вне зависимости от мутации RAS). Терапия бевацизумабом должна быть прекращена не менее, чем за 6 недель до хирургического вмешательства.

Циторедуктивная операция должна осуществляться, как только метастазы станут резектабельными. Общая продолжительность периоперационной химиотерапии должна составлять 6 месяцев.

<sup>4</sup> Для опухоли T3N0M0 или T1-3N1-2M0 возможно проведение лучевой терапии в самостоятельном варианте РОД 5 Гр, СОД 25 Гр с последующей химиотерапией двойными комбинациями в течение 3 месяцев.



**Рисунок 5. Паллиативная химиотерапия при метастатическом раке прямой кишки (IV стадия).**


\* Применение анти-EGFR-антител (цетуксимаб, панитумумаб) показано лишь пациентам без мутации RAS и BRAF. Не следует комбинировать анти-EGFR-антитела с режимами на основе оксалиплатина и капецитабина (XELOX) или струйного 5-фторурацила (FLOX), так как это не приводит к улучшению результатов лечения.

Оптимальная продолжительность первой линии терапии неизвестна. Возможными вариантами являются:

- 1) непрерывная терапия до прогрессирования заболевания или развития неприемлемой токсичности;
- 2) проведение лечения на протяжении не менее полугода с последующим наблюдением; либо
- 3) применение двойной комбинации в течение не менее 3-4 мес. с последующей поддержкой фторпиримидинами ± бевацизумаб (стратегия «поддерживающей» терапии имеет преимущества перед полным прекращением лечения).